



MUTUA BALEAR
CLÍNICA

www.mutuabalear.es

LAS CADENAS ARTICULARES


FORMACIÓN "LAS CADENAS FISIOLÓGICAS" (L. BUSQUET)



Cuidamos tu salud



MUTUA BALEAR
CLÍNICA



Servicio de rehabilitación


Las cadenas articulares

2



ÍNDIX


ILIACO	5
SACRO	16
LUMBARES	33
CADERA	47
RODILLA	66
PERONÉ	80
TOBILLO	90





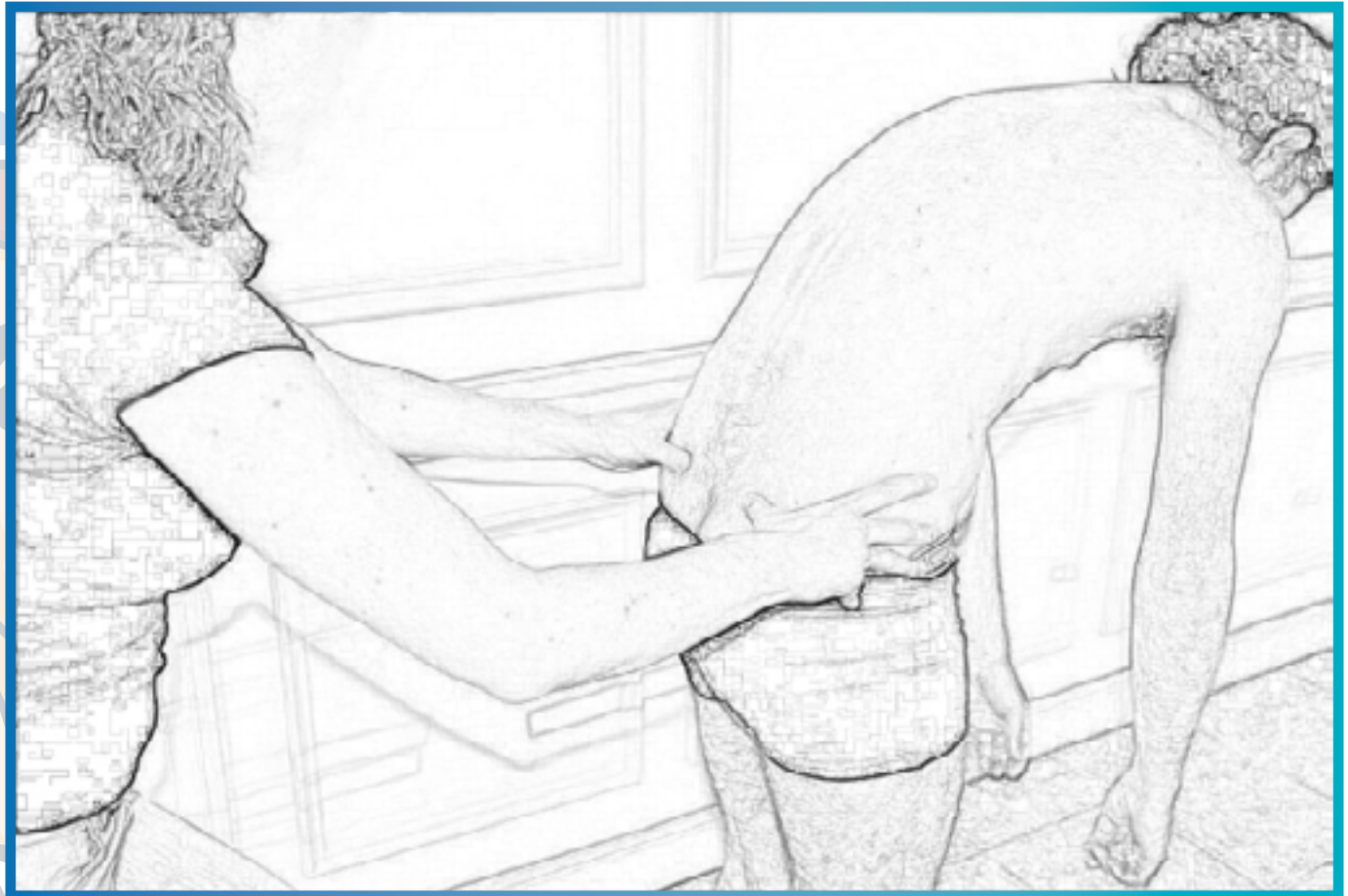
PRIMER SEMINARIO

- Presentación del curso
- Definición de subluxación articular a nivel vertebral y a nivel periférico

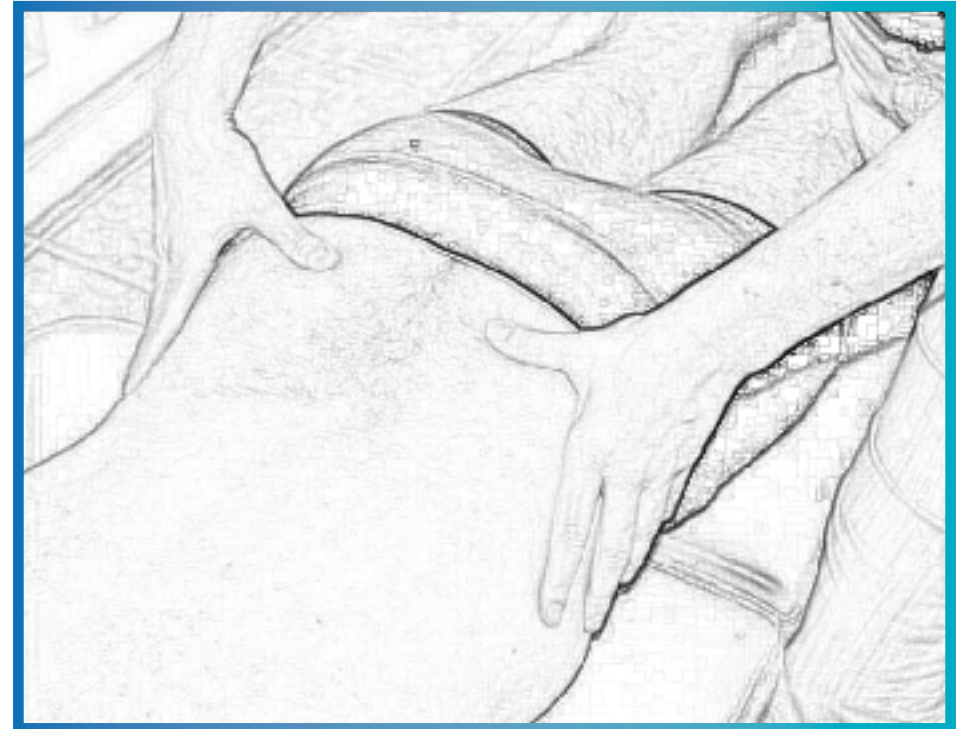
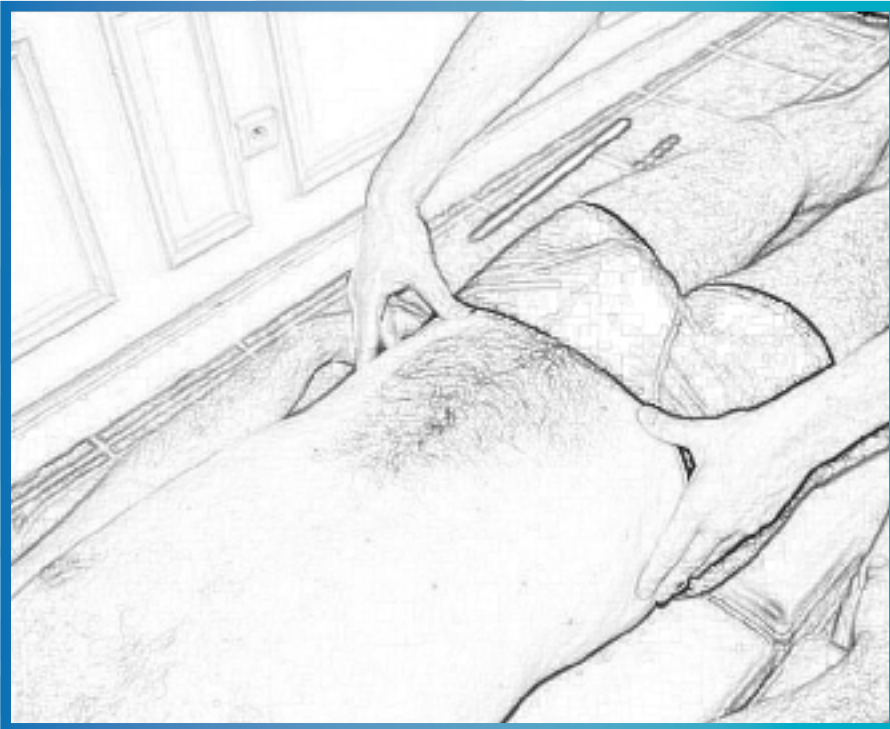


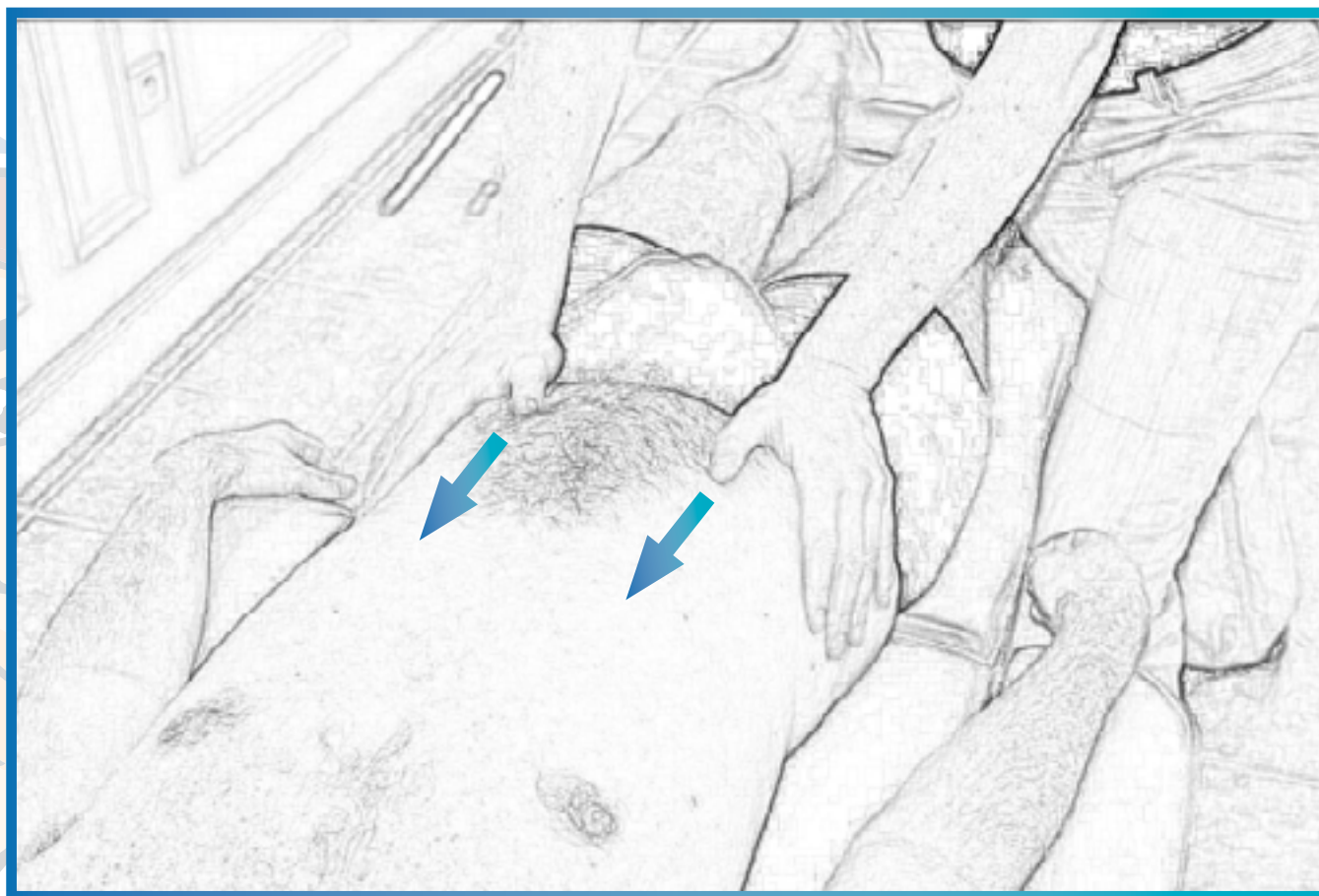Test de T.F.D.



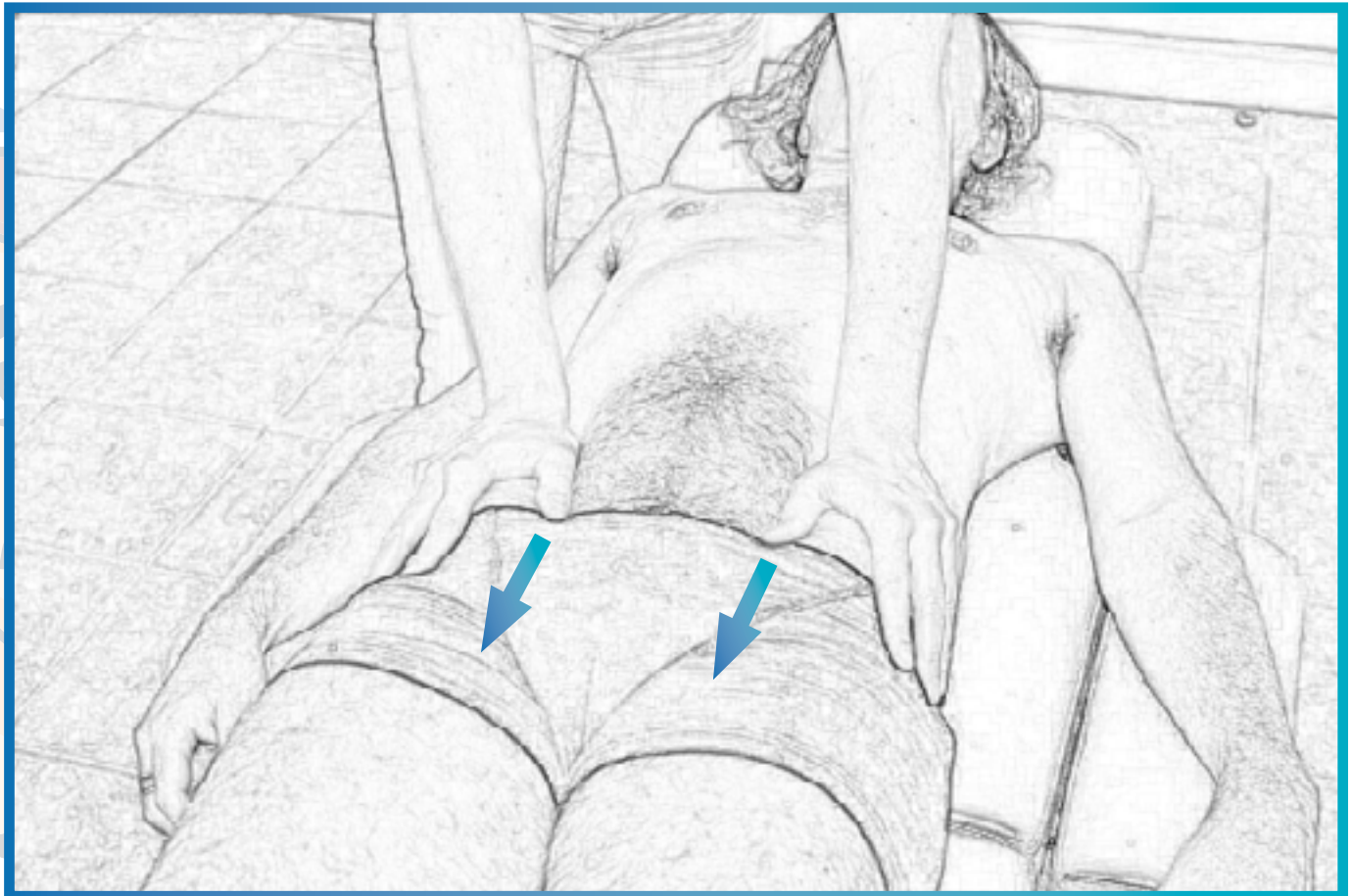Test de Posicionamiento



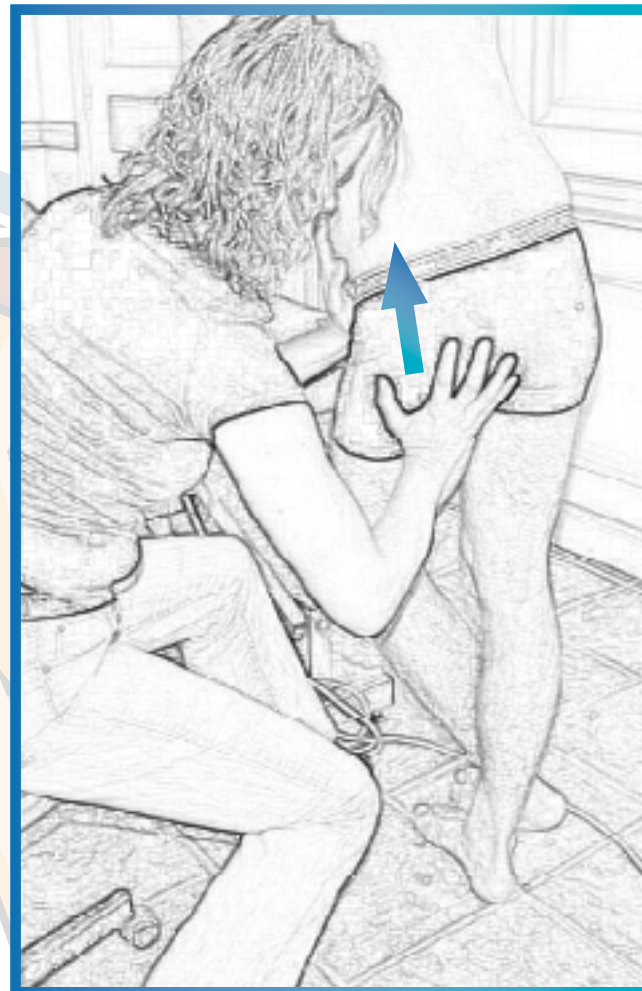XXXXXX XXXXXXXXXXXXXXXXXXXX



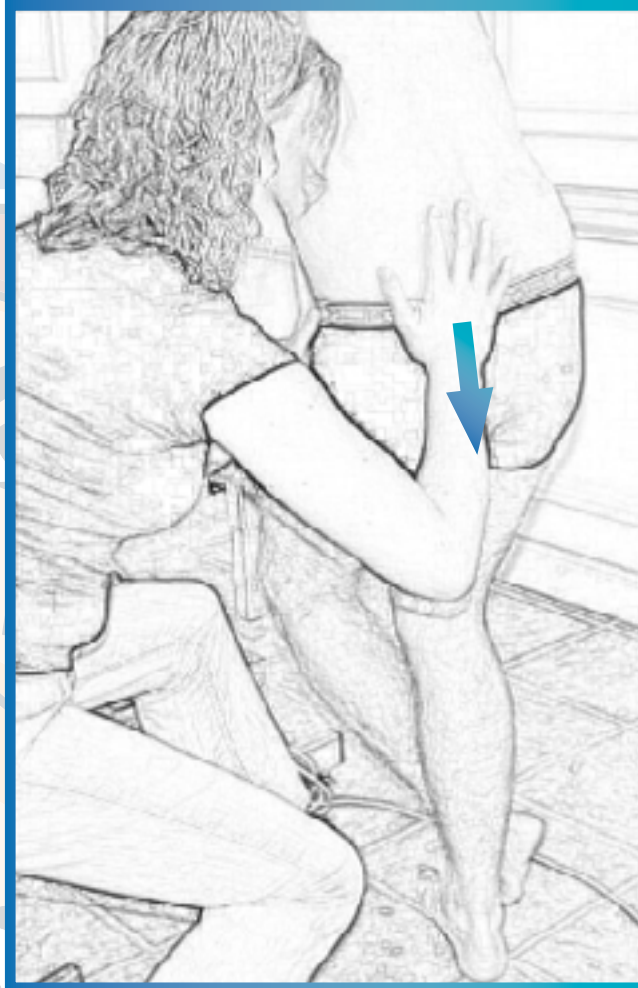XXXXXX XXXXXXXXXXXXXXXXXXXX



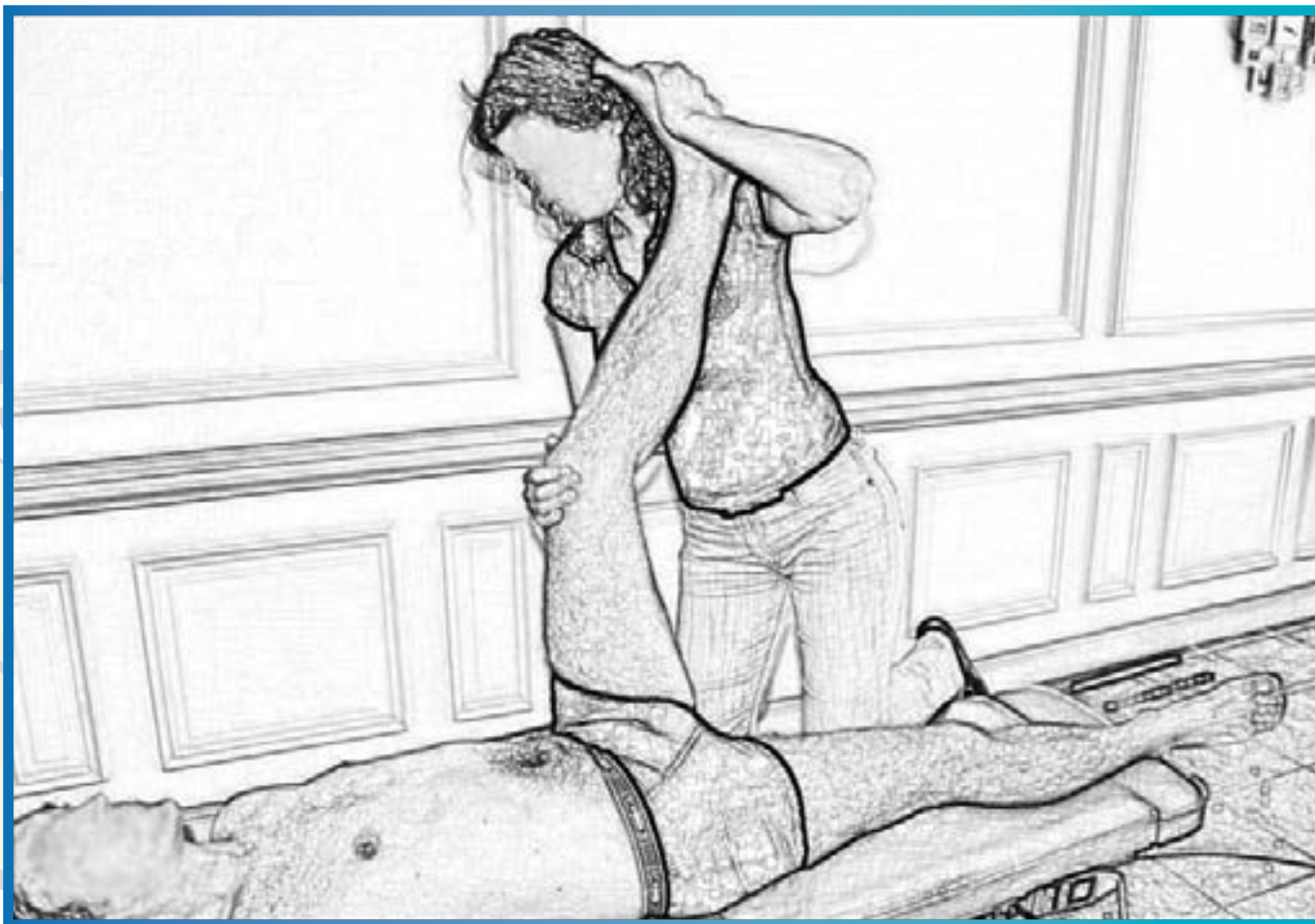Normalización posterior **funcional**



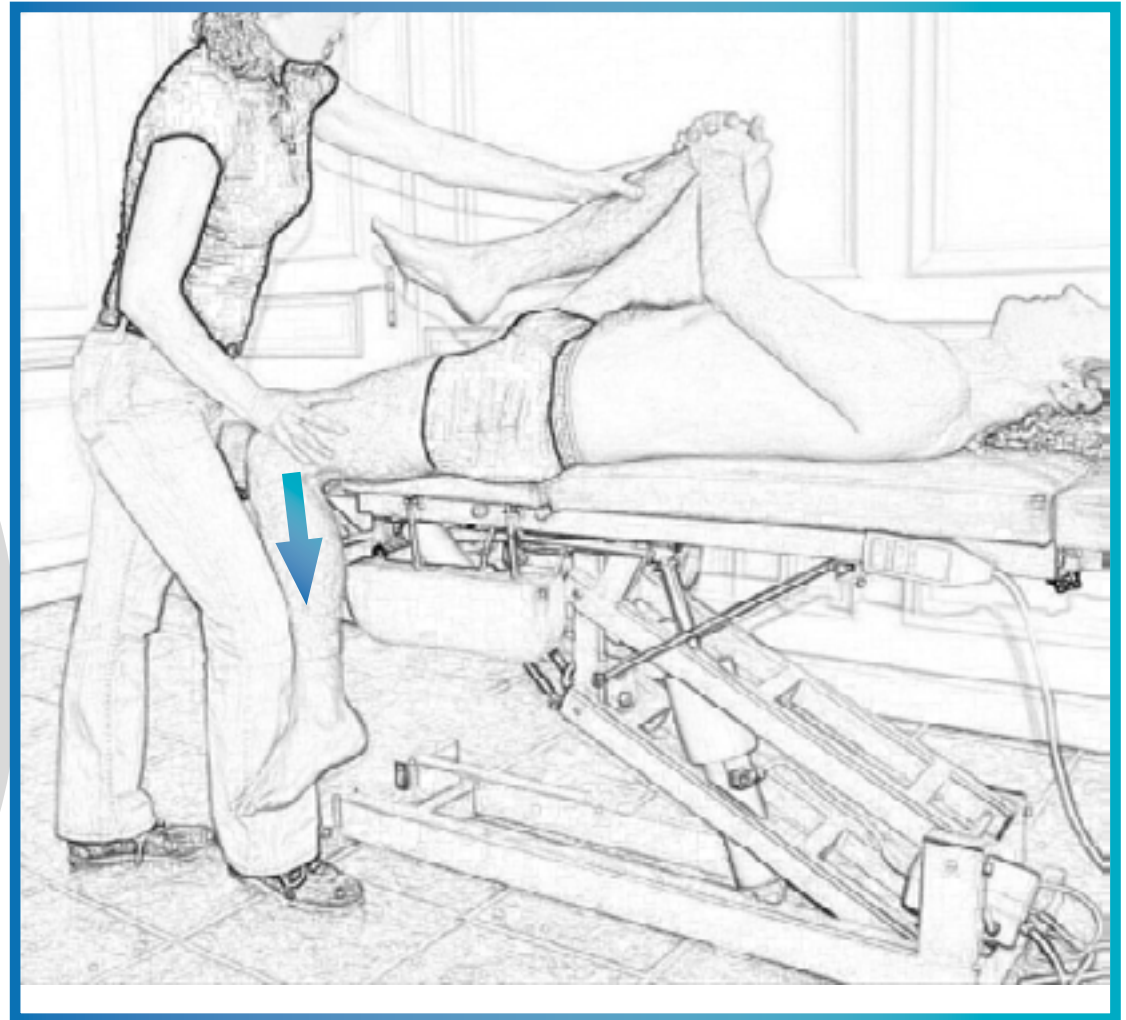

Normalización anterior **funcional**



Normalización posterior **miotensiva**



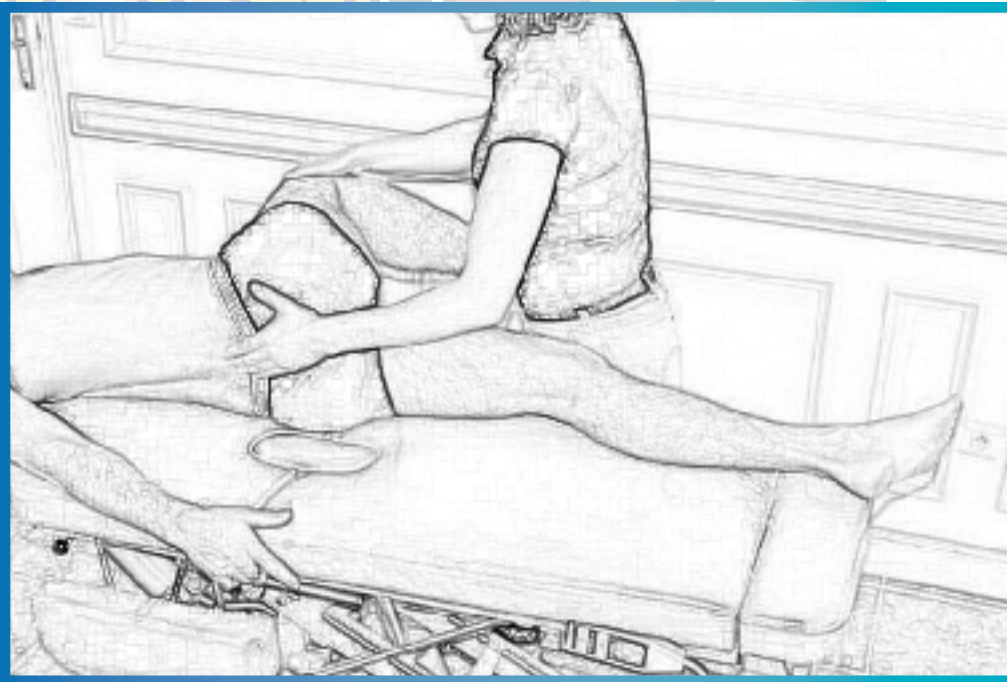Normalización posterior **miotensiva**



Normalización anterior **miotensiva**

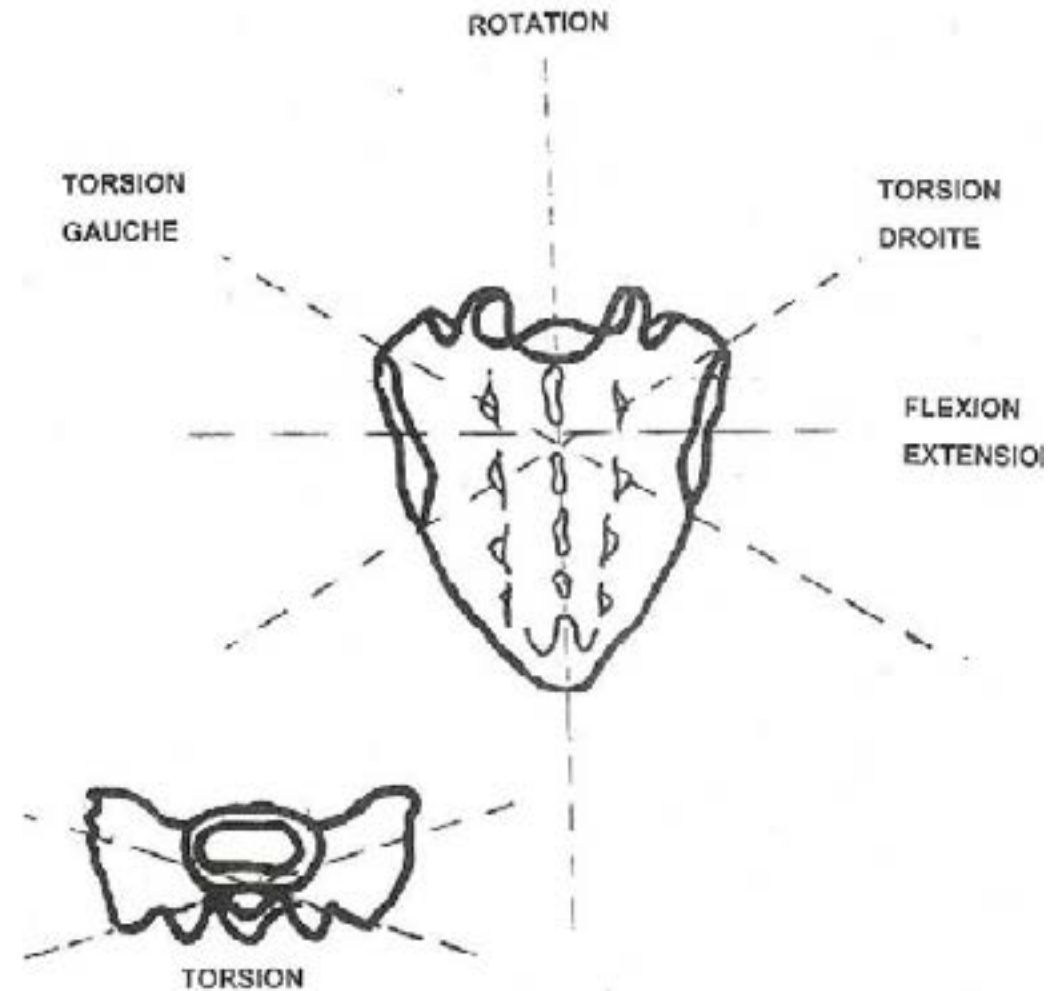



Normalización anterior **miotensiva**




"Mobilisations des Sacro-iliaques"



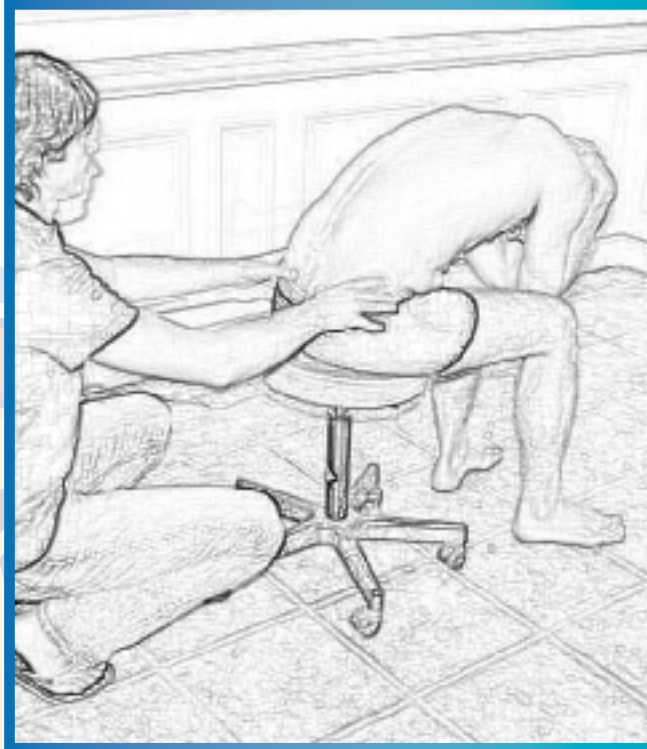

LES AXES DE MOBILITE THEORIQUES
DU SACRUM EN OSTEOPATHIE

TFA, TFD, TED



TED

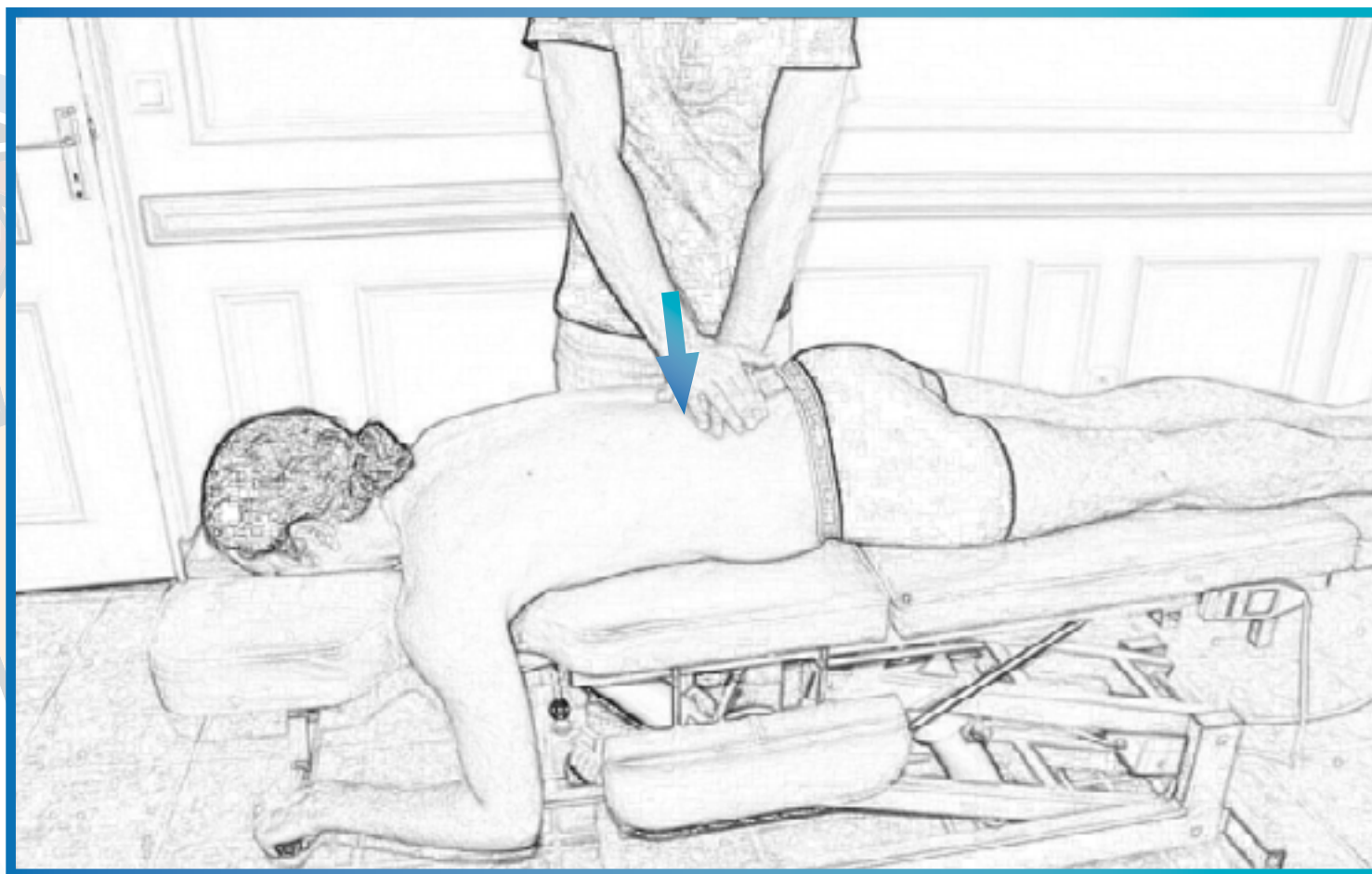


TFA

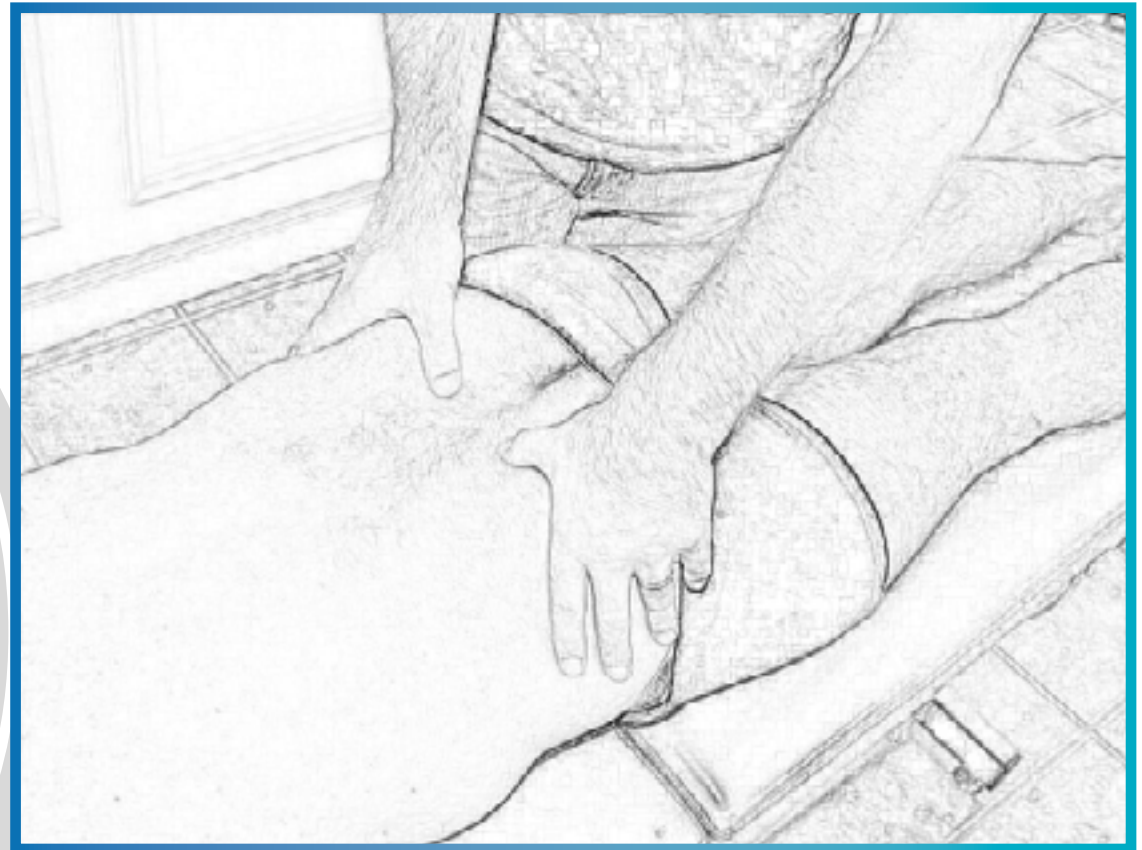

TFD

"Le test du rebond"



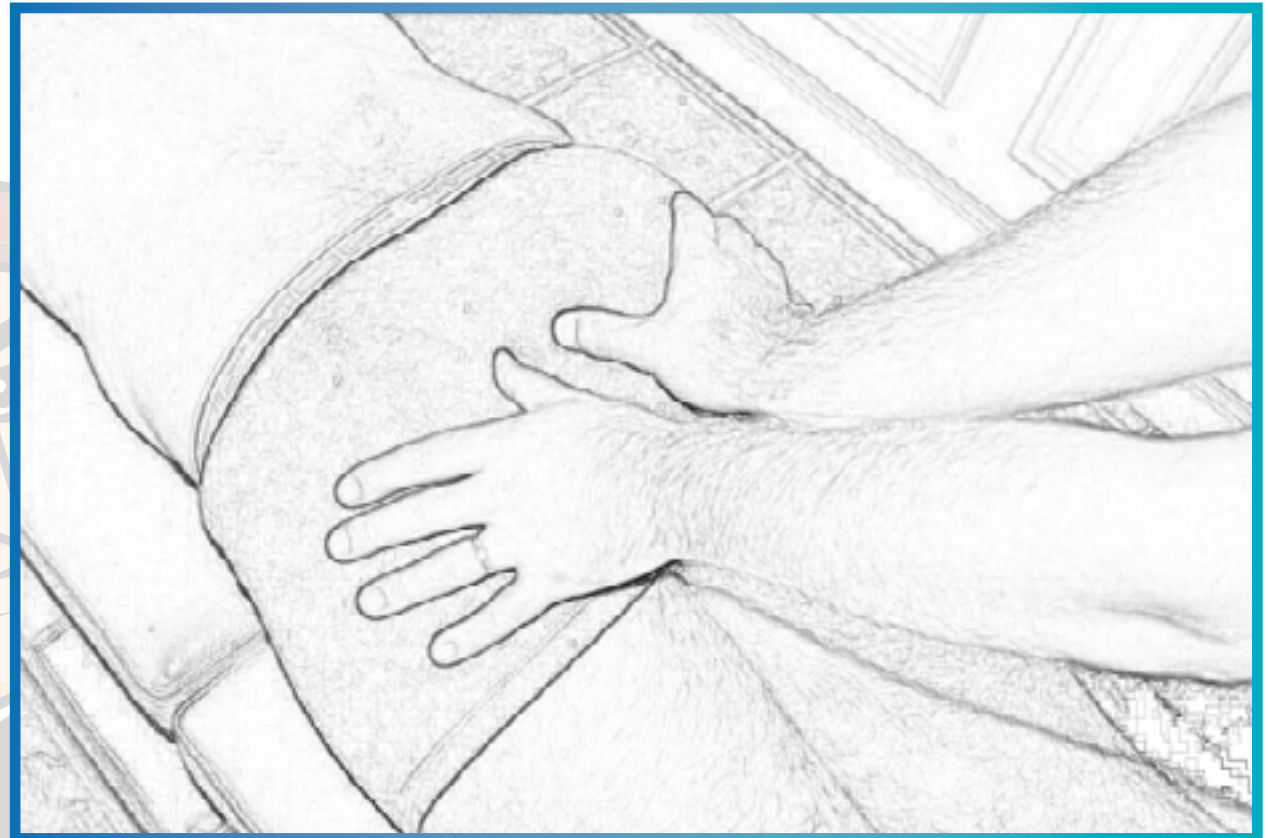Test de posicionamiento del Sacro



“Palpation des sillons sacrés”

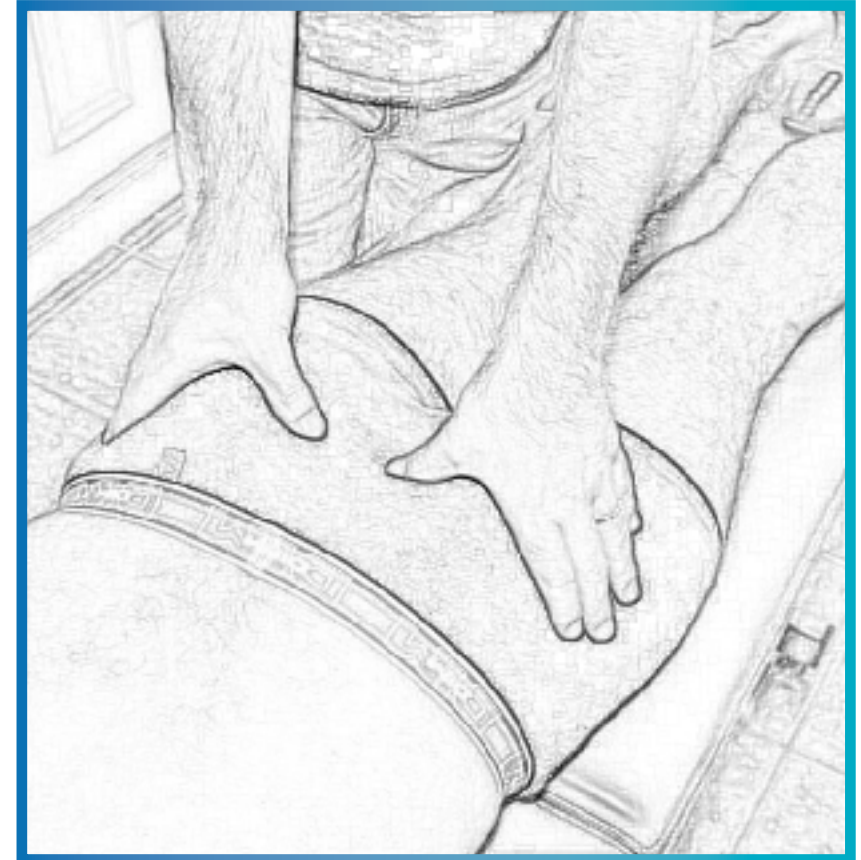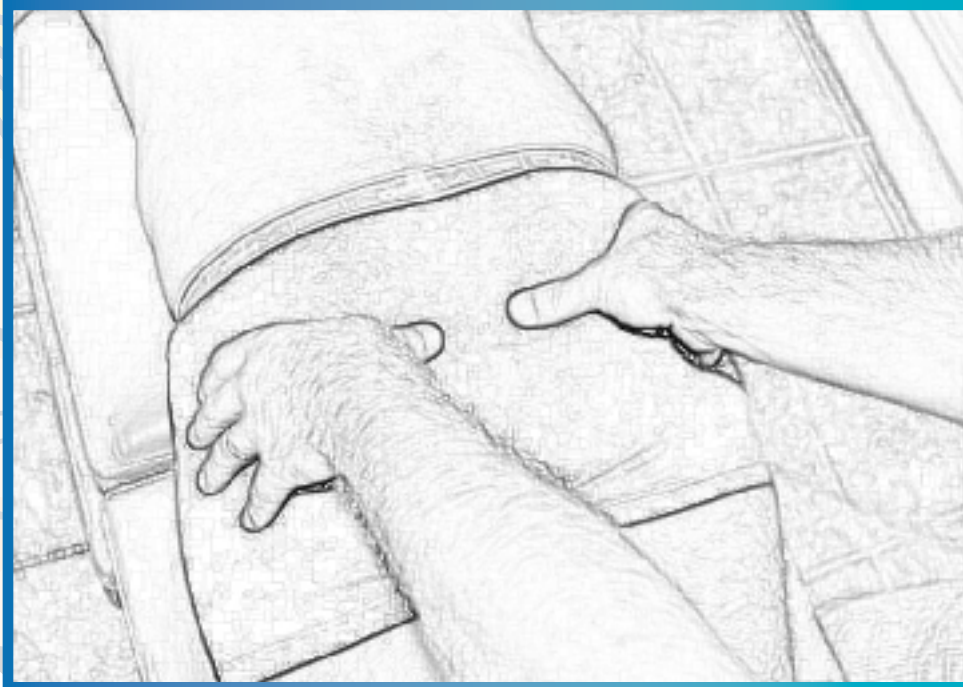


Test de posicionamiento del Sacro



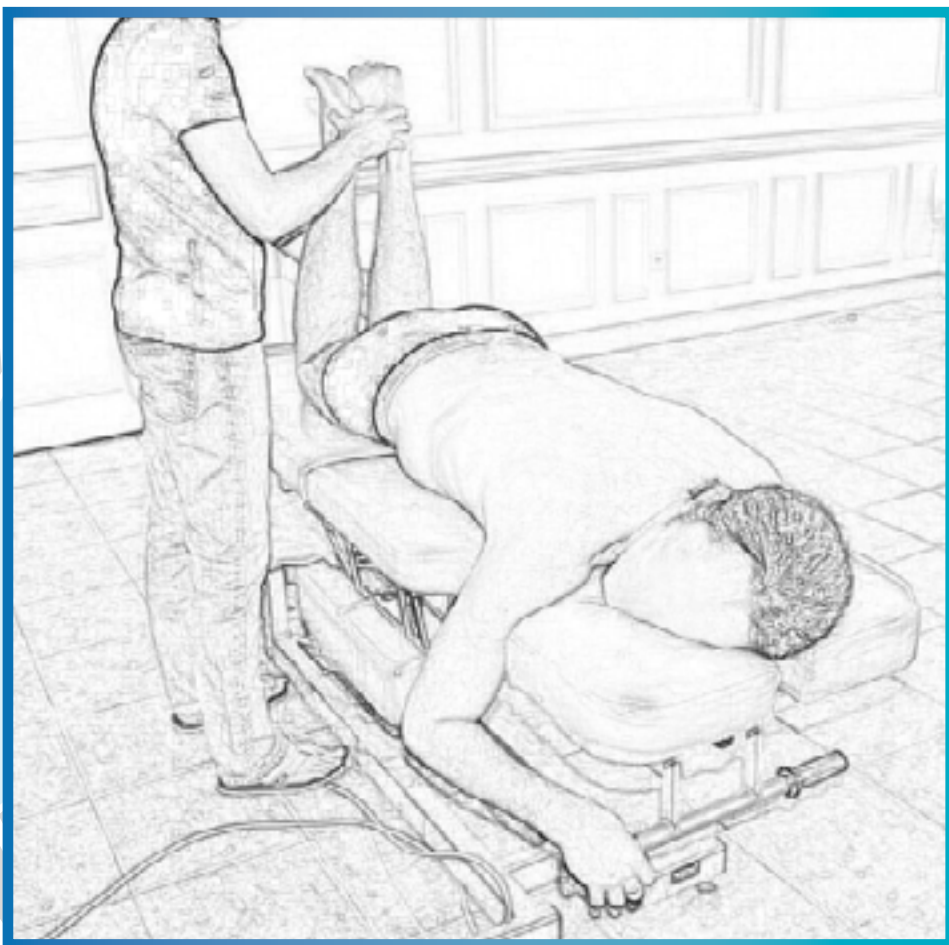
“Palpation des AIL haut-Bas”

Test de posicionamiento del Sacro



“Palpation des sillons sacrés Avant-Arrière”

Corrección T.A.G. 1



Corrección T.A.G. 2



Corrección T.A.G. 3



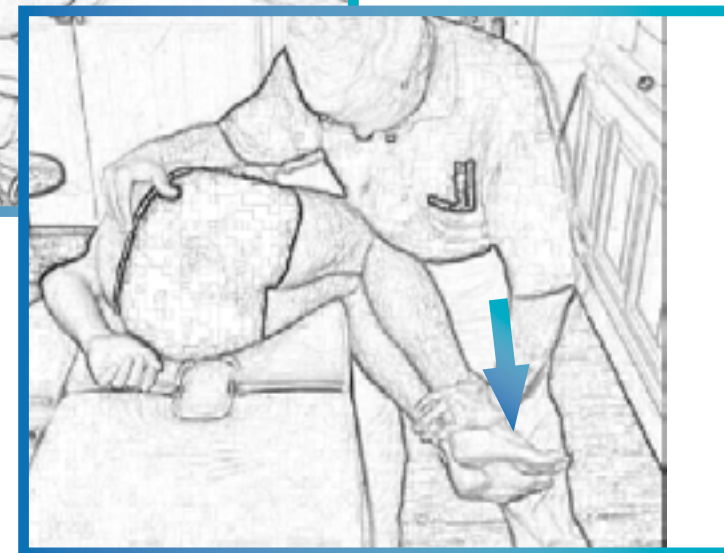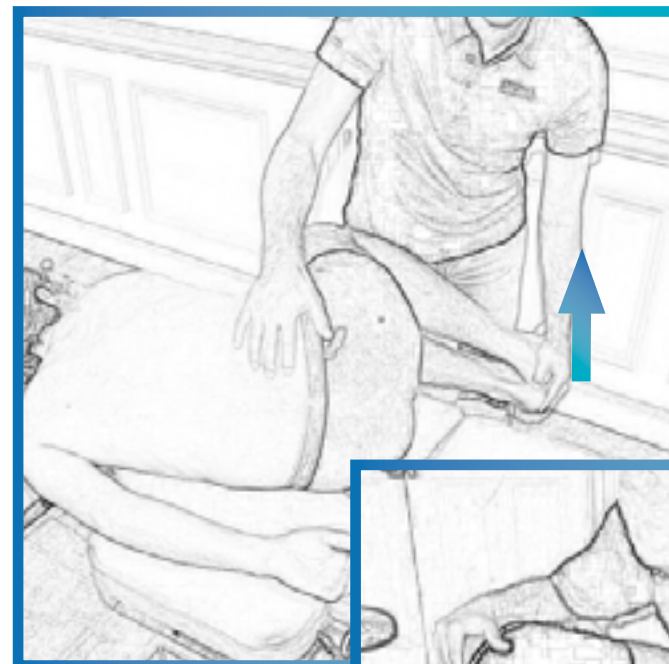Corrección T.A.G. 4



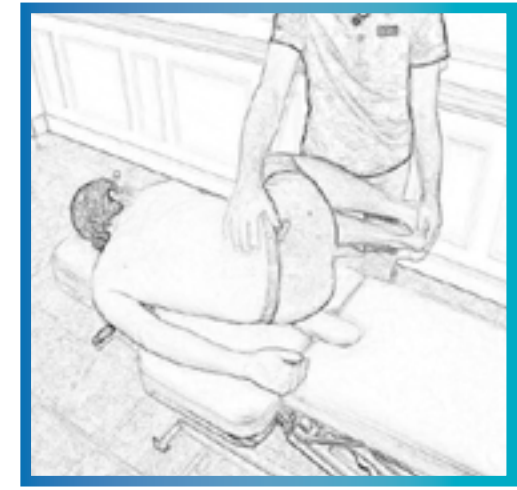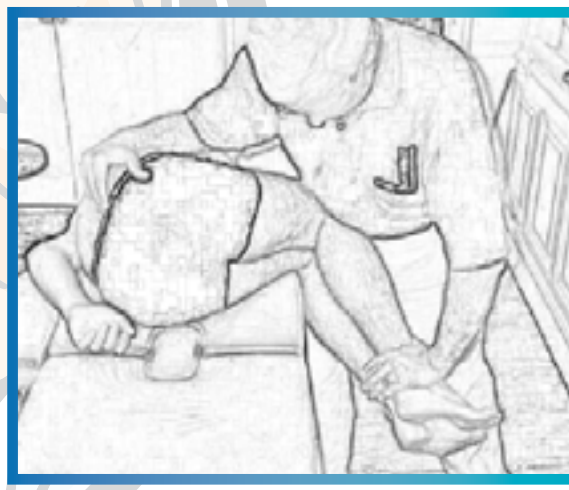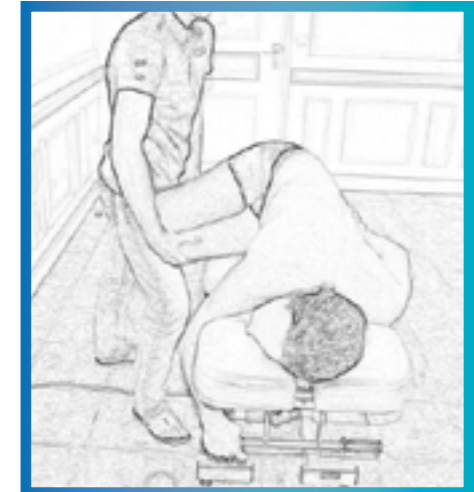
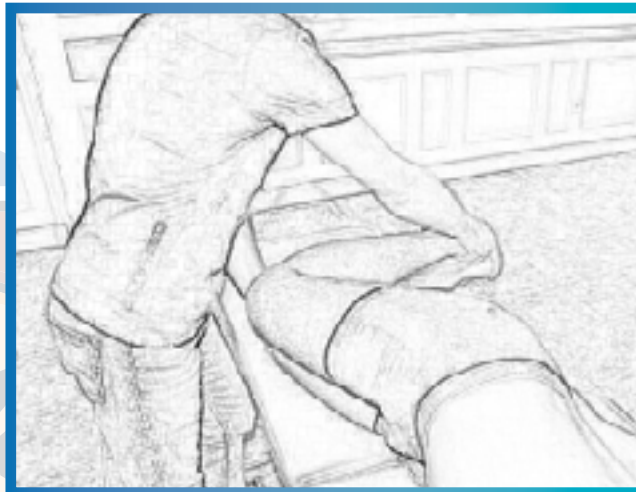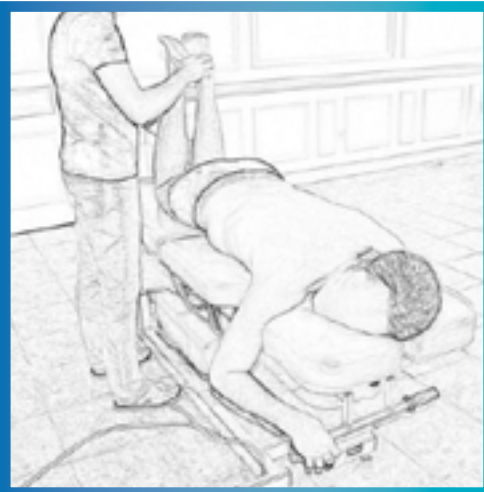Corrección T.A.G. 5



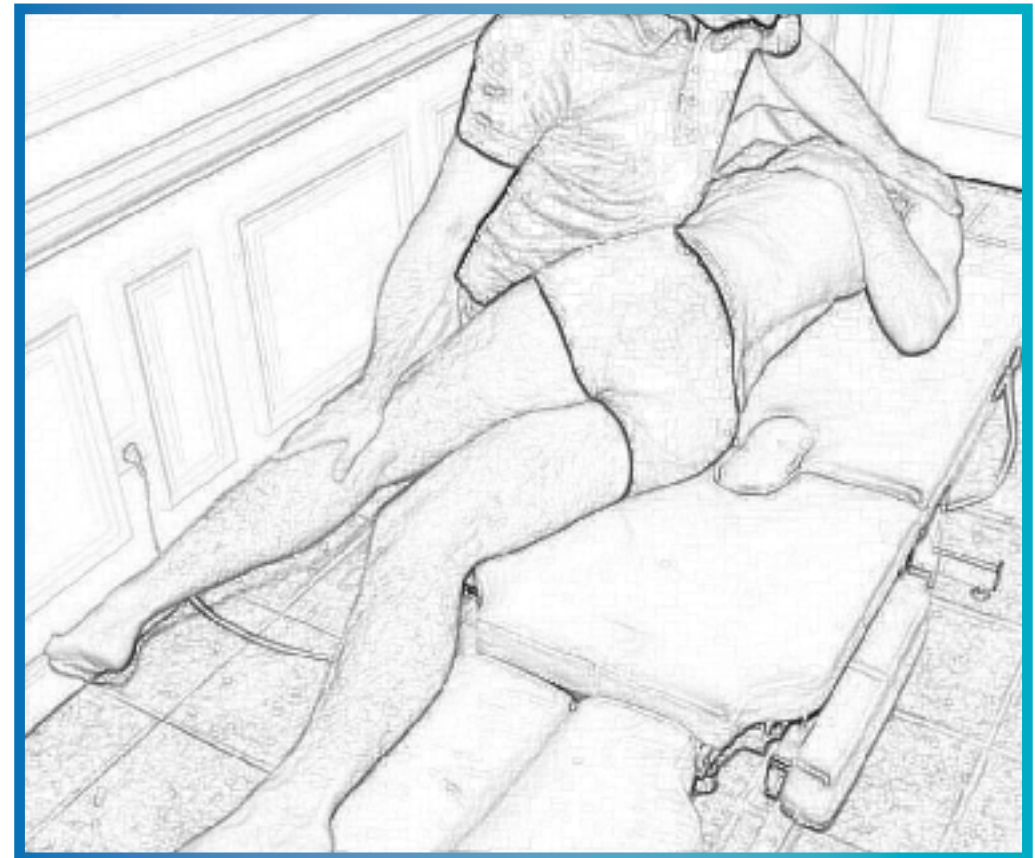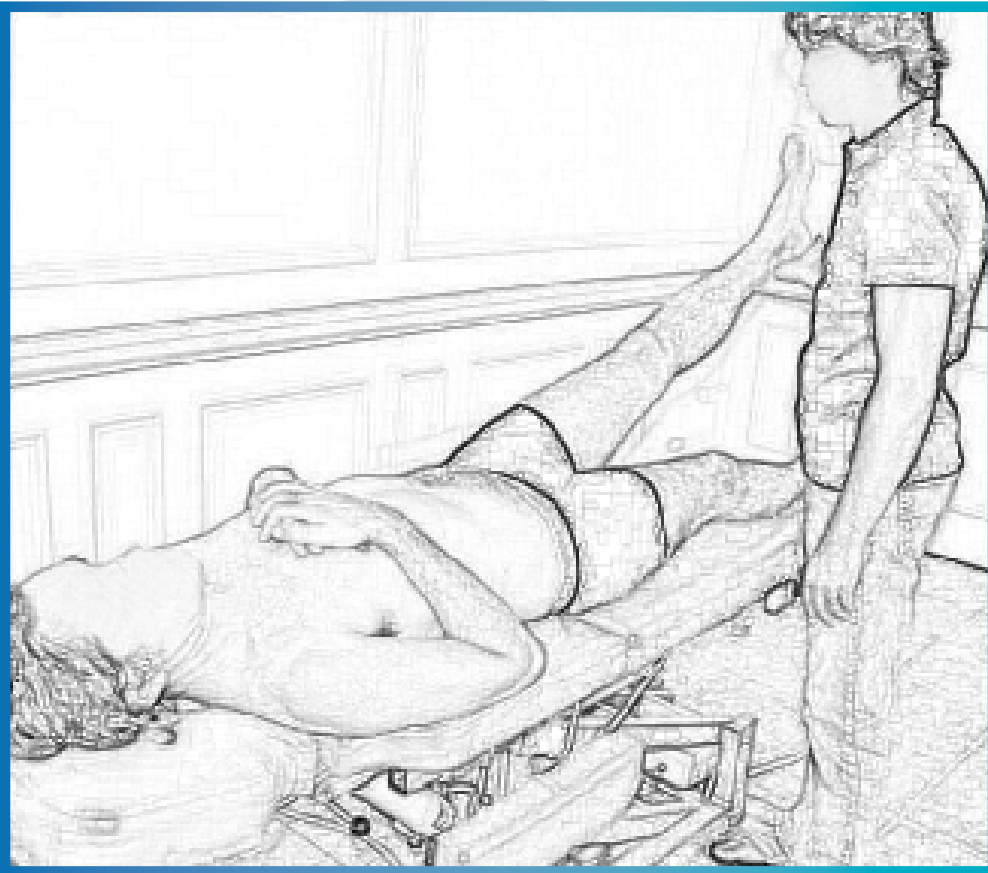Corrección T.A.G. 6



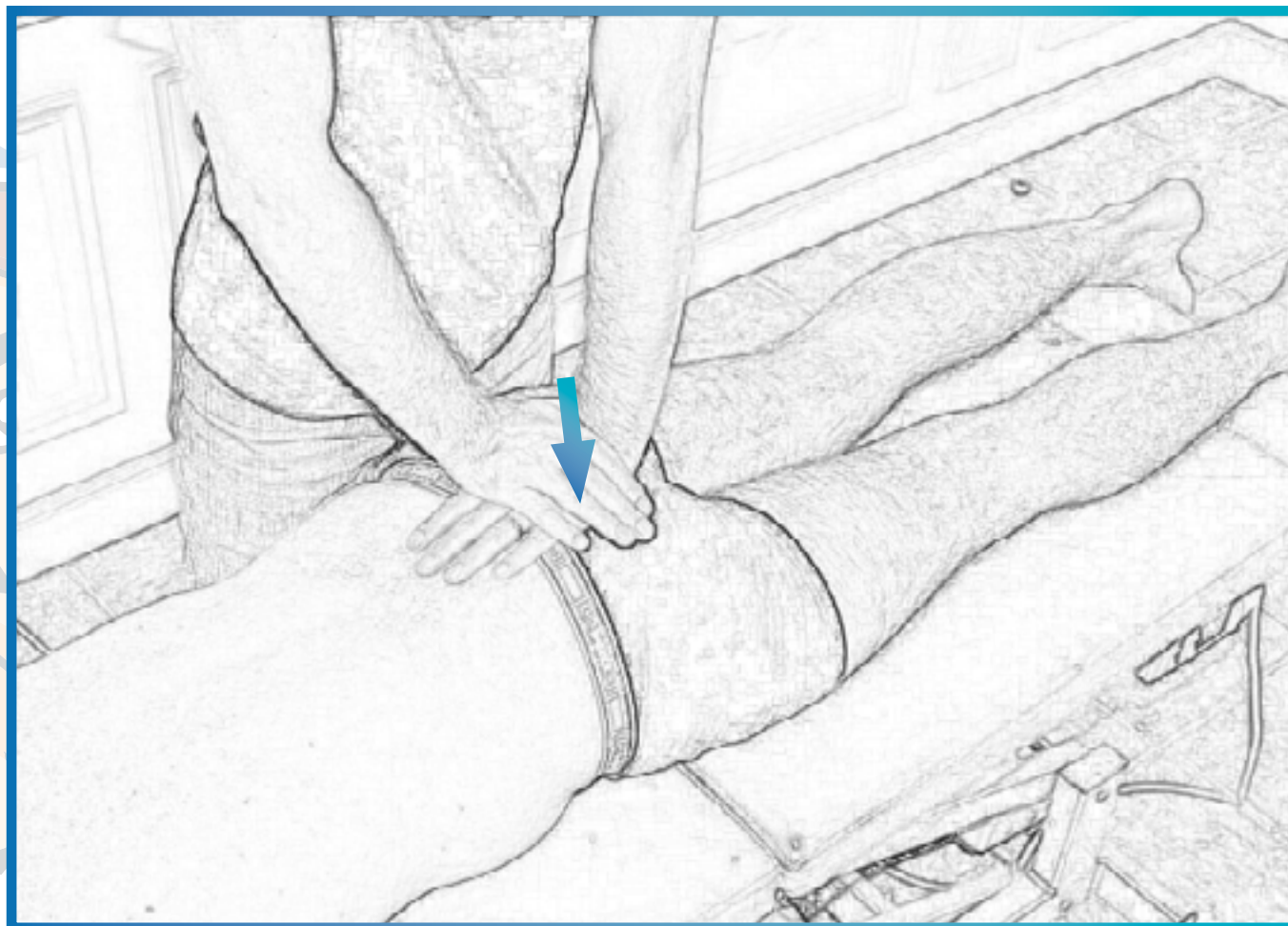"Sacrum en torsion antérieure gauche (T.A.G.)"



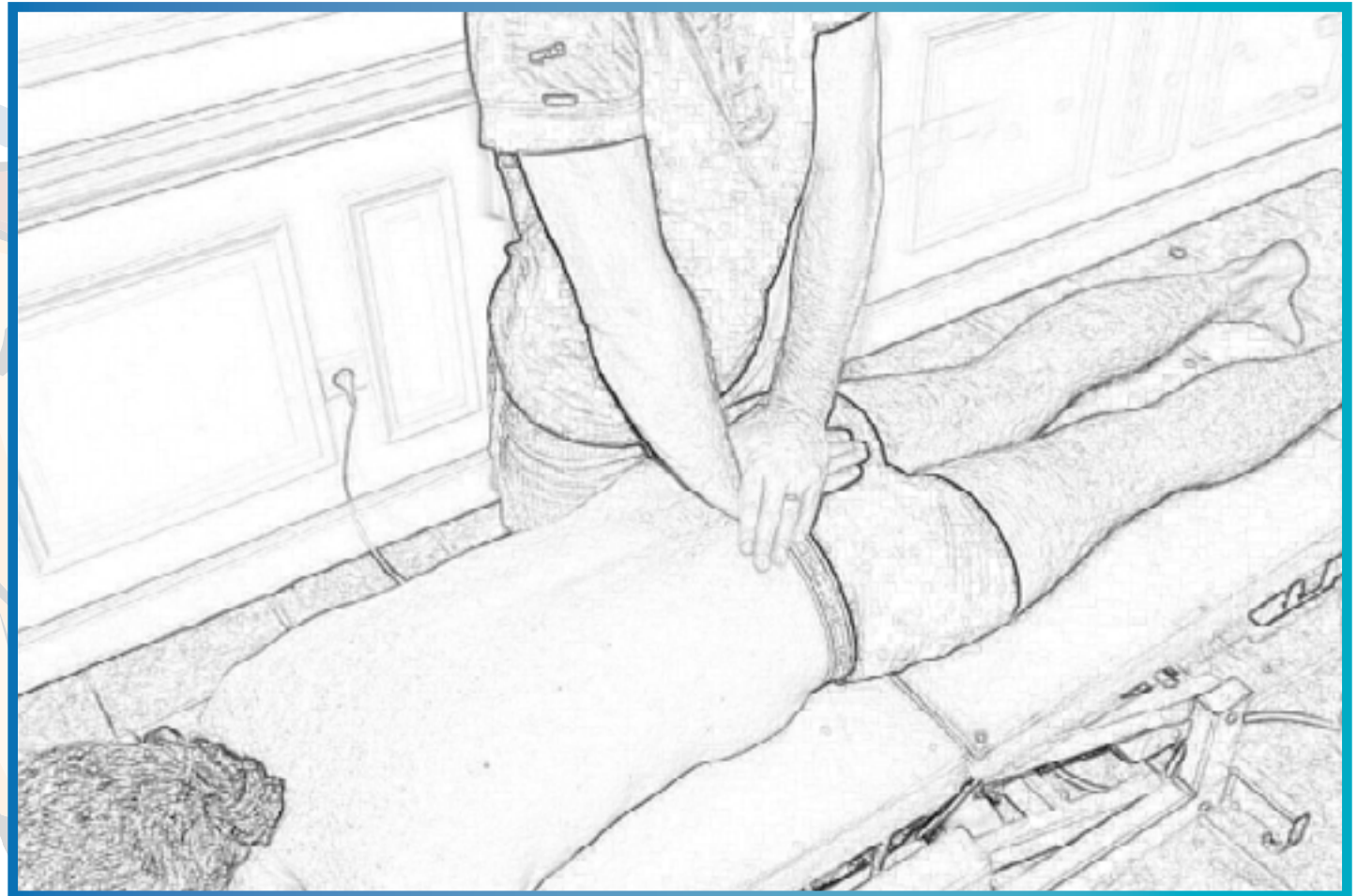"Sacrum en torsion postérieure droite (T.P.D.)"



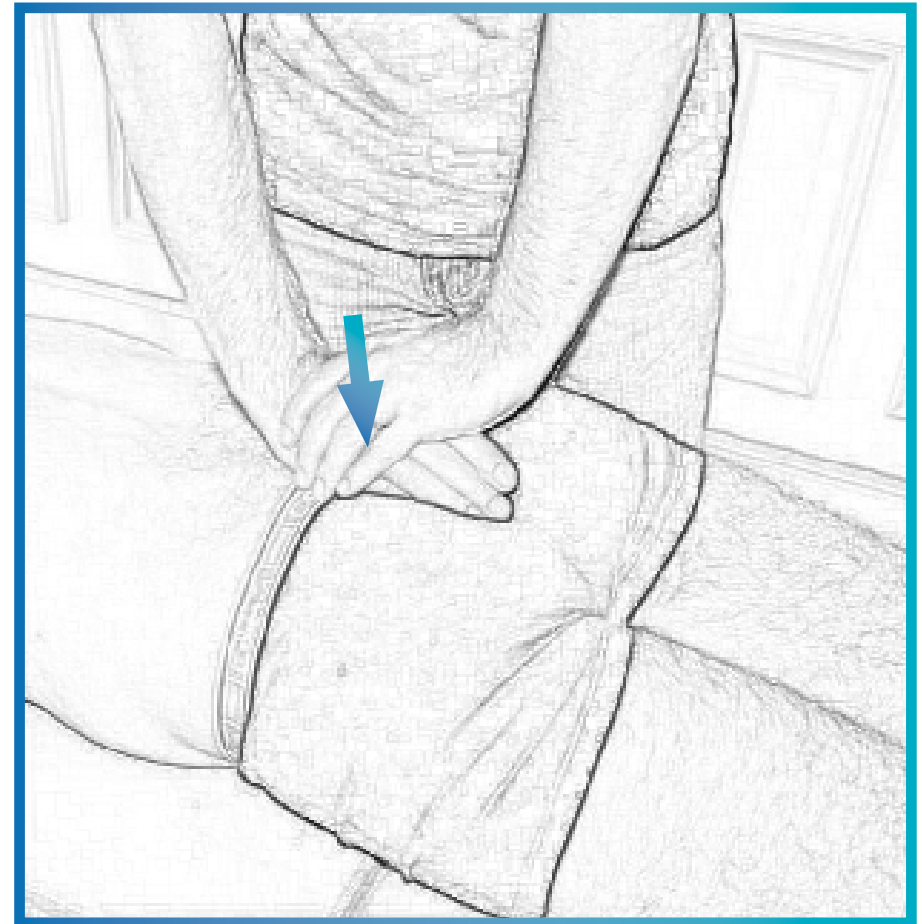Sacro en flexión



Sacro en extensión




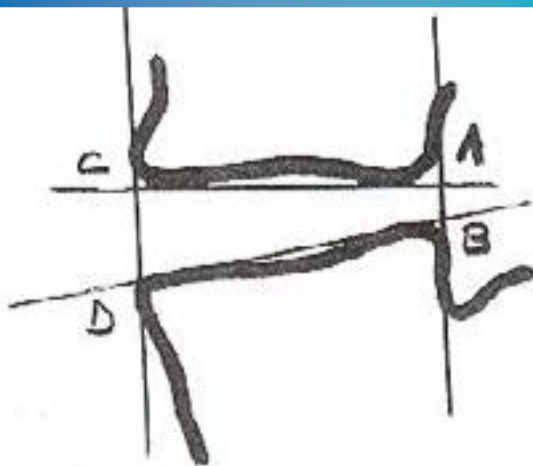
Rotaciones anterior-posterior crónicas



El Sacro

**"Les normalisations sacrées
se termineront toujours par
un pompaje du sacrum et
une équilibration tissulaire"**





INDICE DISCAL

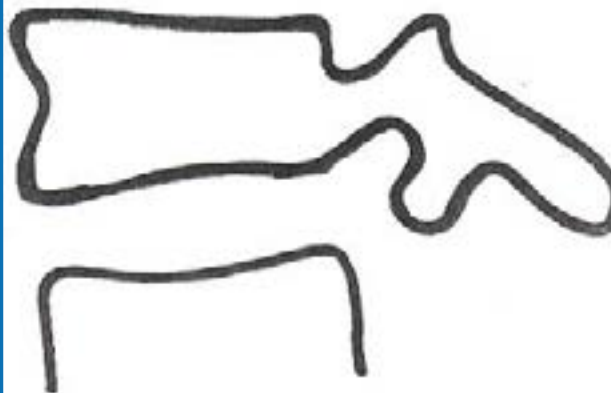
$$\frac{AB \times 100}{CD} = 50$$

CD

INDICE DISCAL MOYEN

=

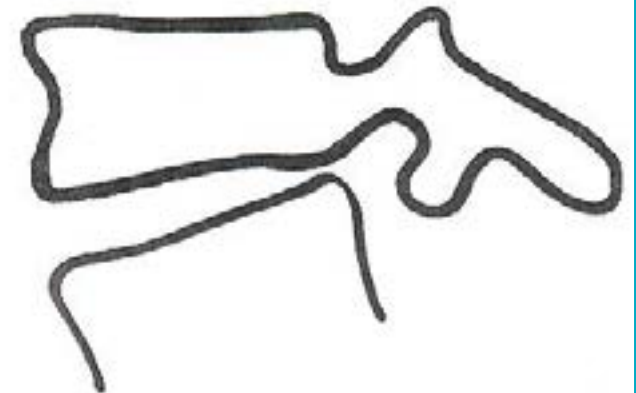
BONNE STATIQUE



GRAND INDICE DISCAL

=

SOUFFRANCE DES ARTICULAIRES
POSTERIEURES PAR COMPRESSION




PETIT INDICE DISCAL

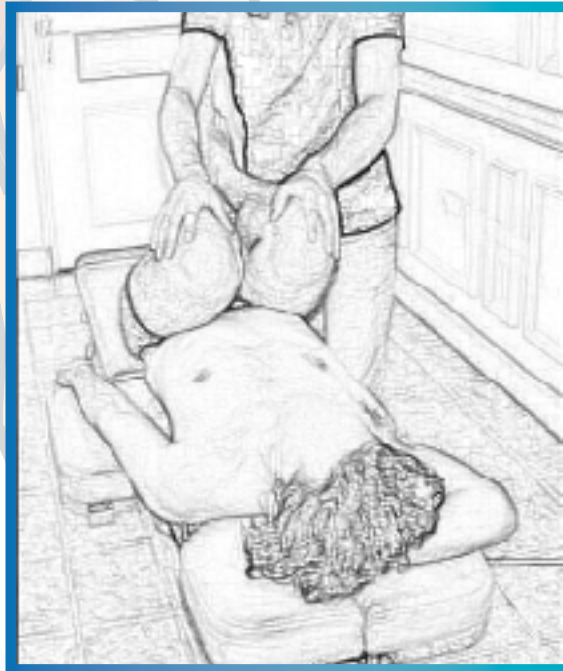
=

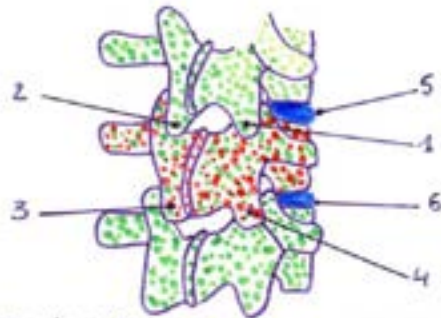
SOUFFRANCE DISCALE
PAR COMPRESSION

Rotación posterior aguda



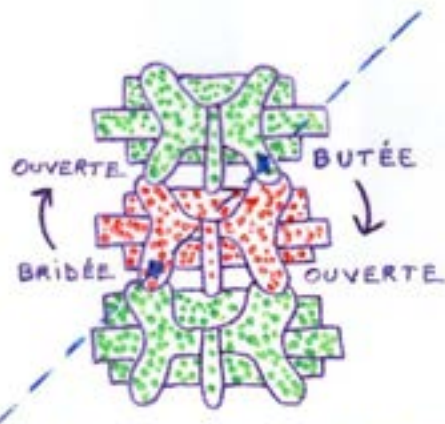
“Pieds parallèles sur la ligne
Ceinture scapulaire sans rotation”



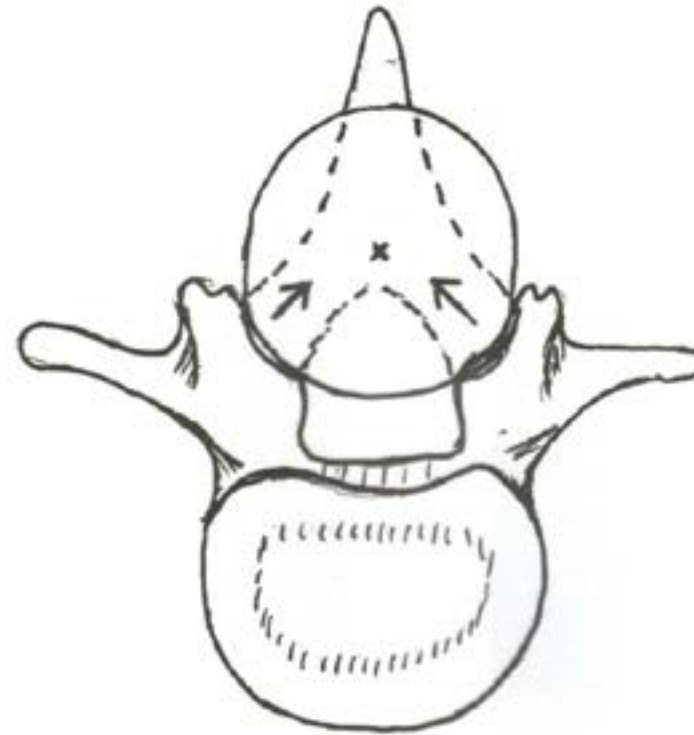


LES SIX ARTICULATIONS INTERESSEES
PAR UNE ENTORSE VERTEBRALE

- 1 et 2 : Articulations apophysaires supérieures
- 3 et 4 : " " inférieures
- 5 et 6 : " " disco-somatiques.

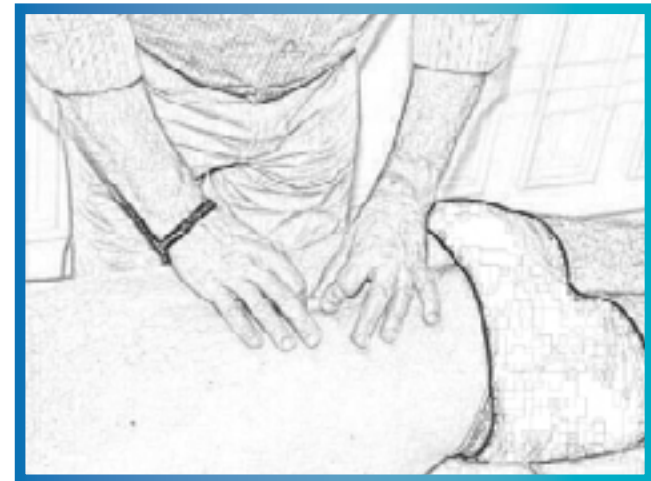
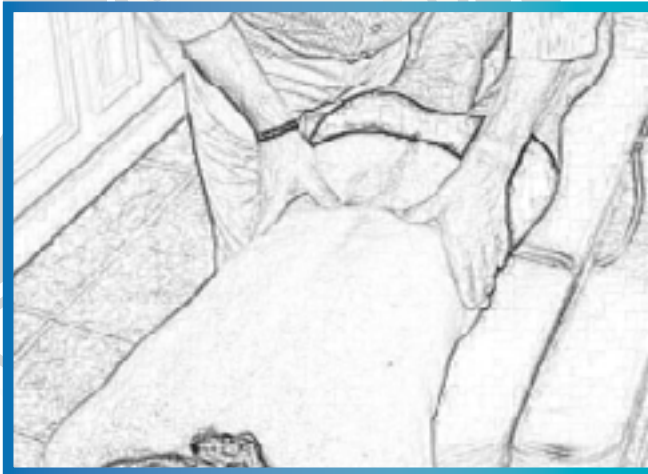
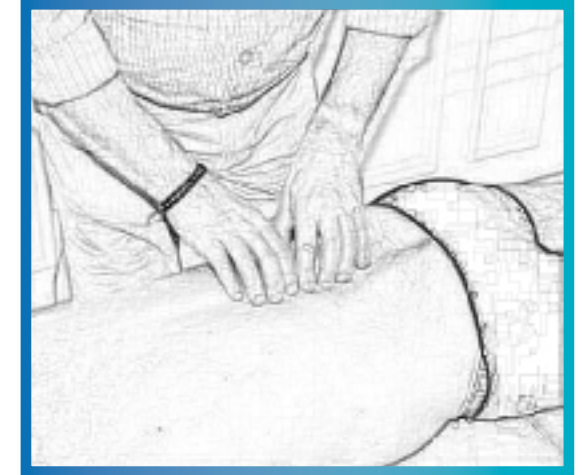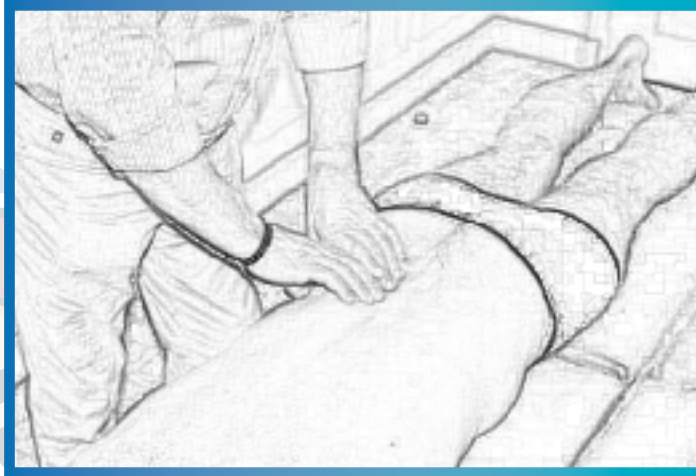AXE BI-APOPHYSAIRE DU
MOUVEMENT FINAL DE L'ENTORSE




ROTATION PHYSIOLOGIQUE DU RACHIS LOMBAIRE
D'APRES LE DOCTEUR KAPANDJI

Lumbares: Palpación



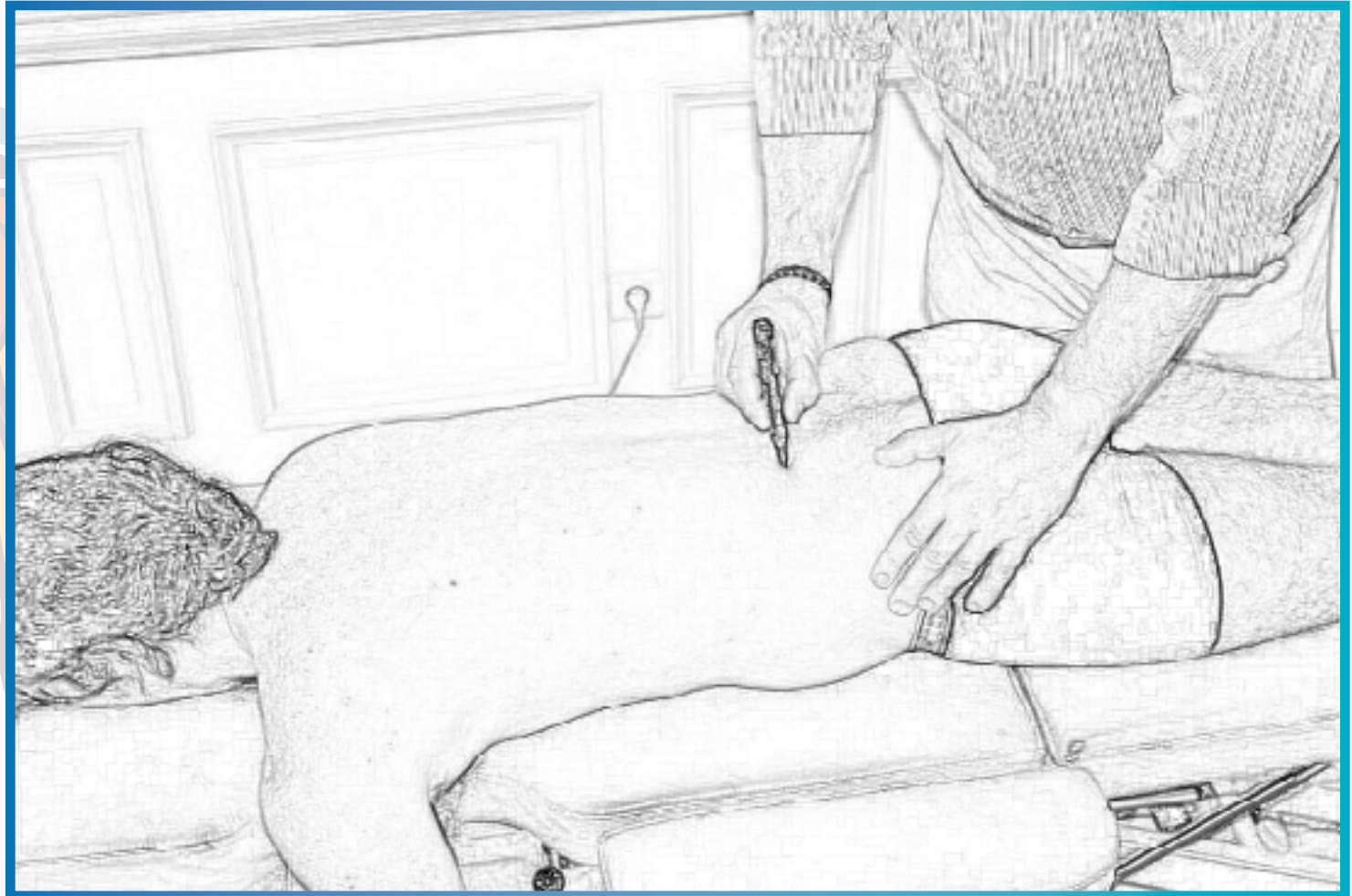
Rotación lumbar: T.F.L.



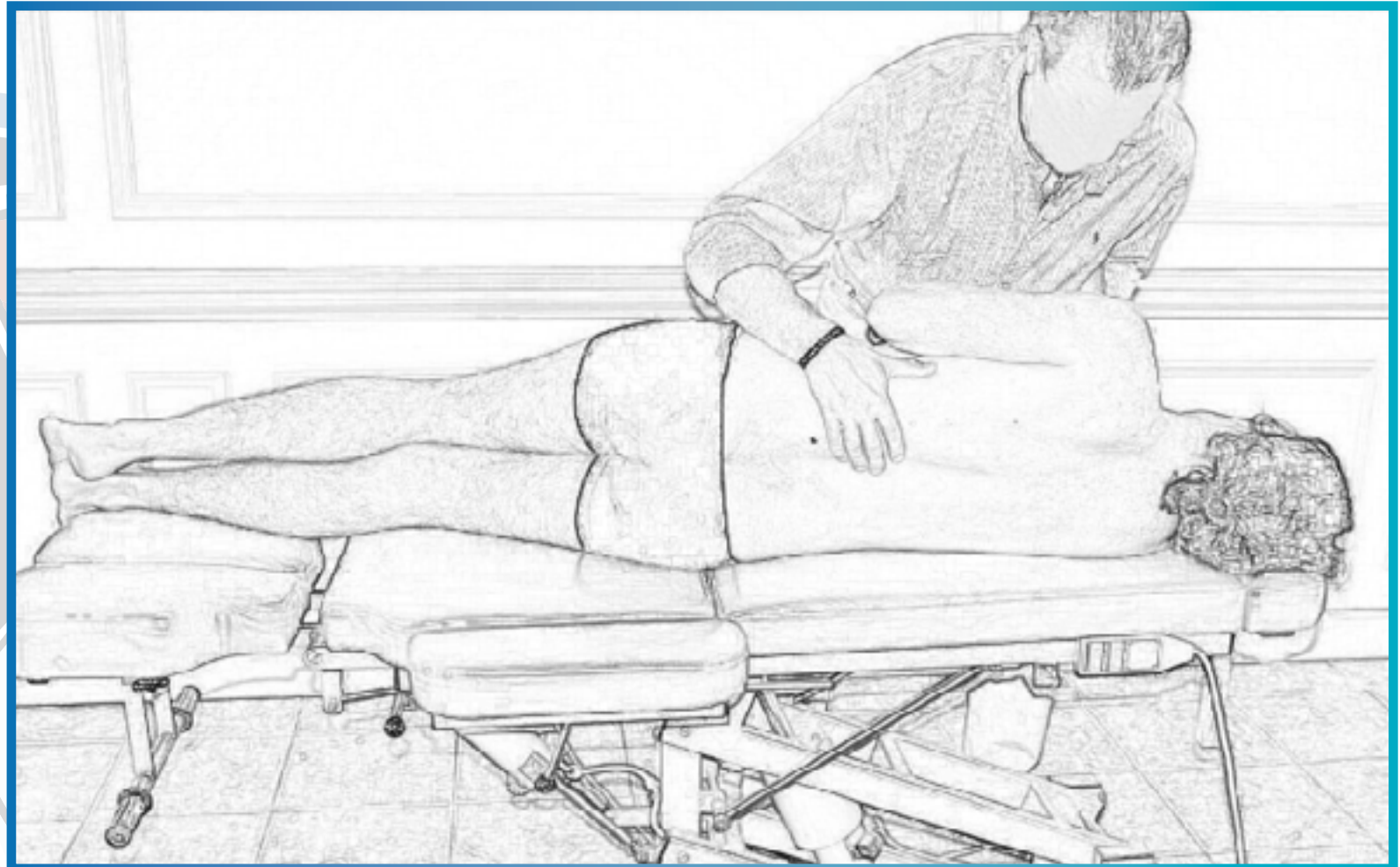Rotación lumbar: T.F.D.



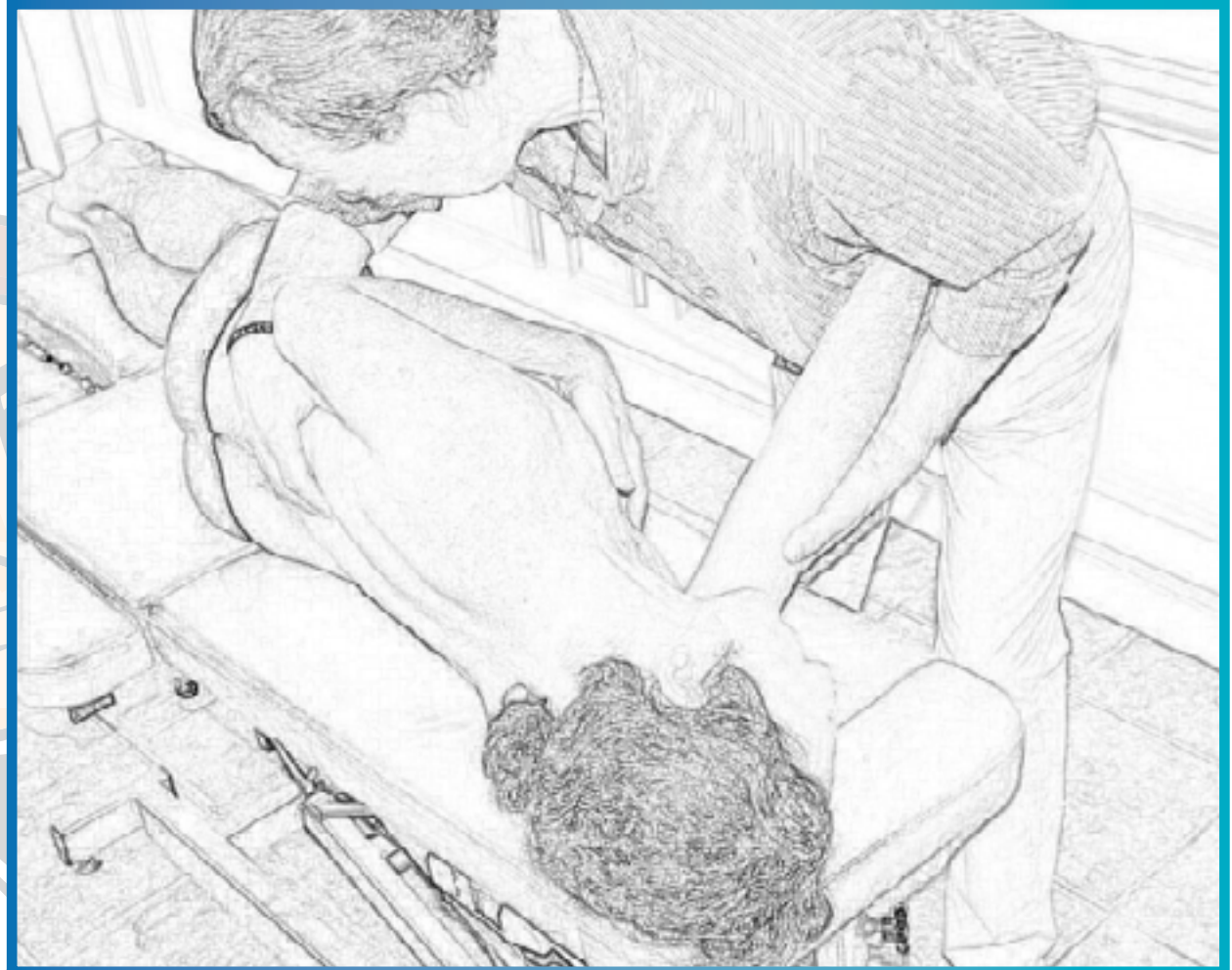
Normalizaciones lumbares bajas 1



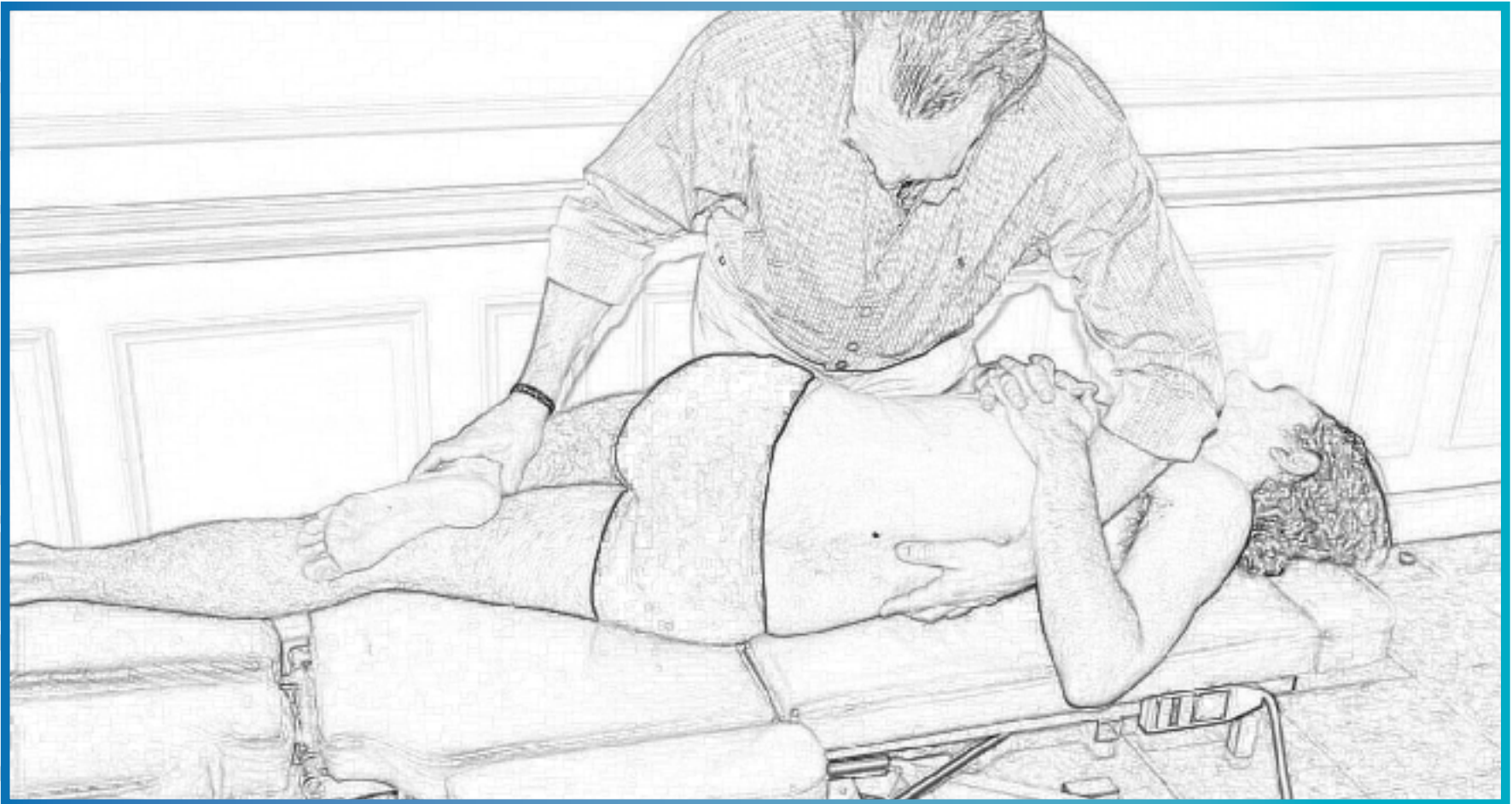Normalizaciones lumbares bajas 2



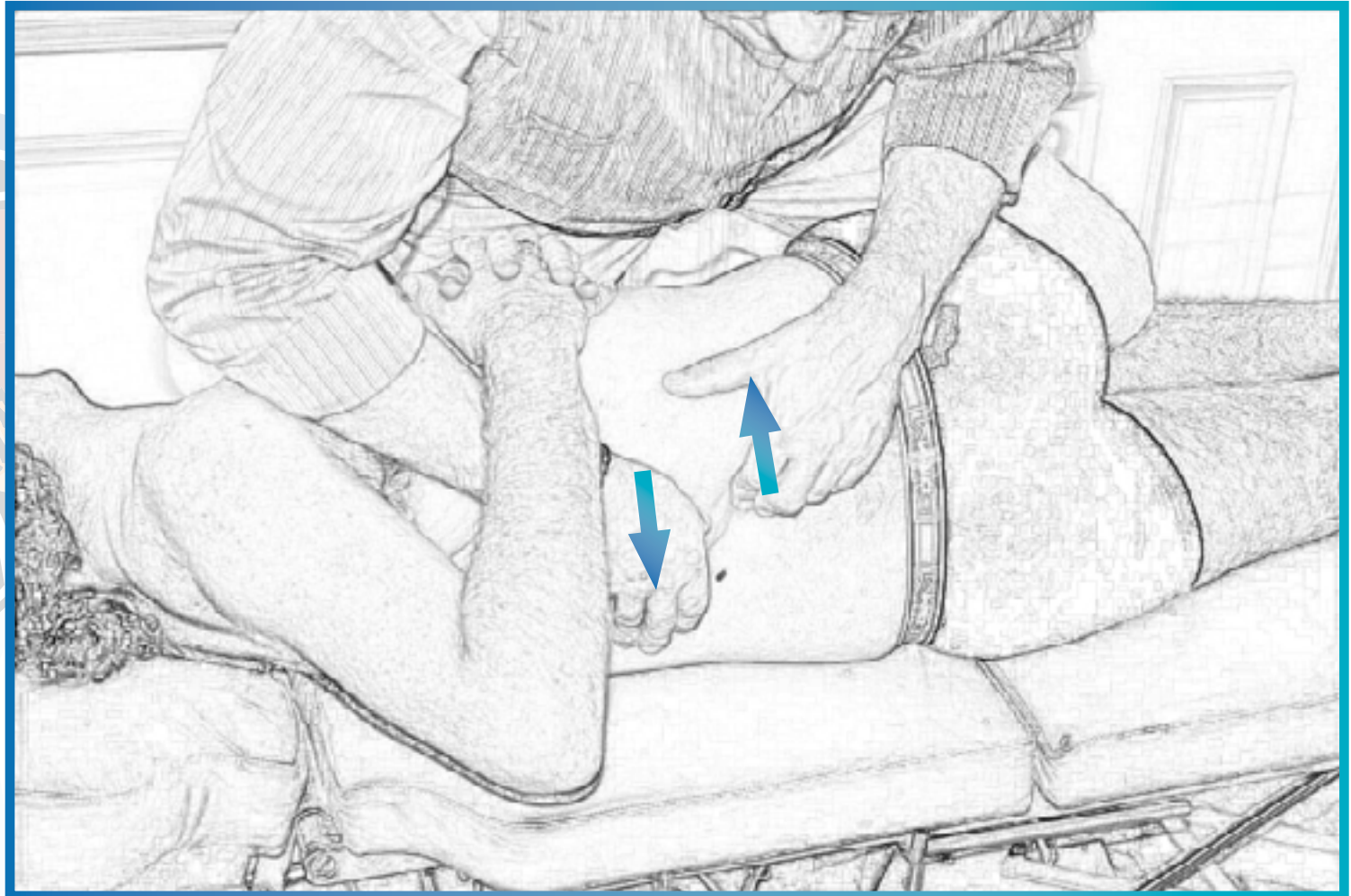Normalizaciones lumbares bajas 3



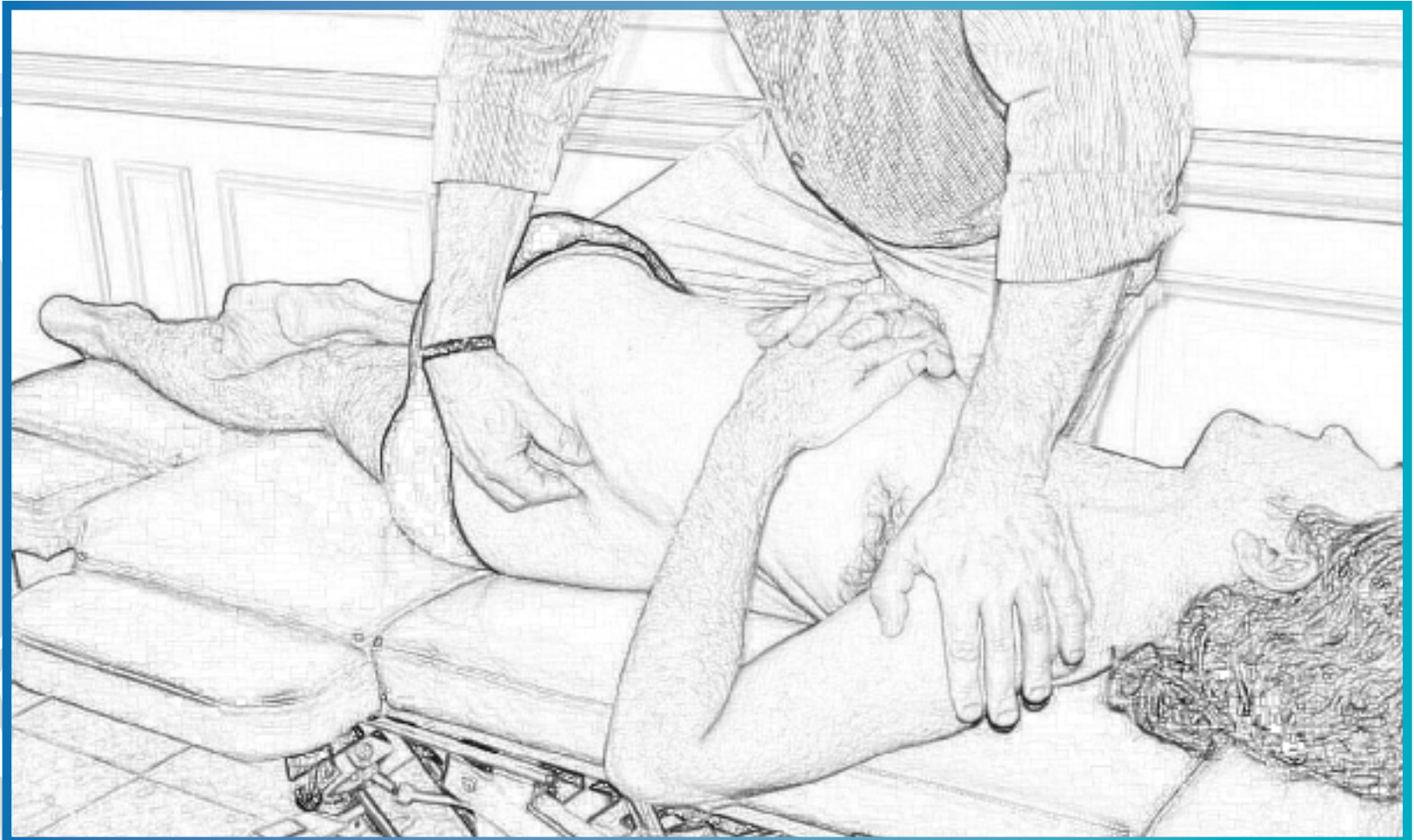Normalizaciones lumbares bajas 4



Normalizaciones lumbares bajas 5

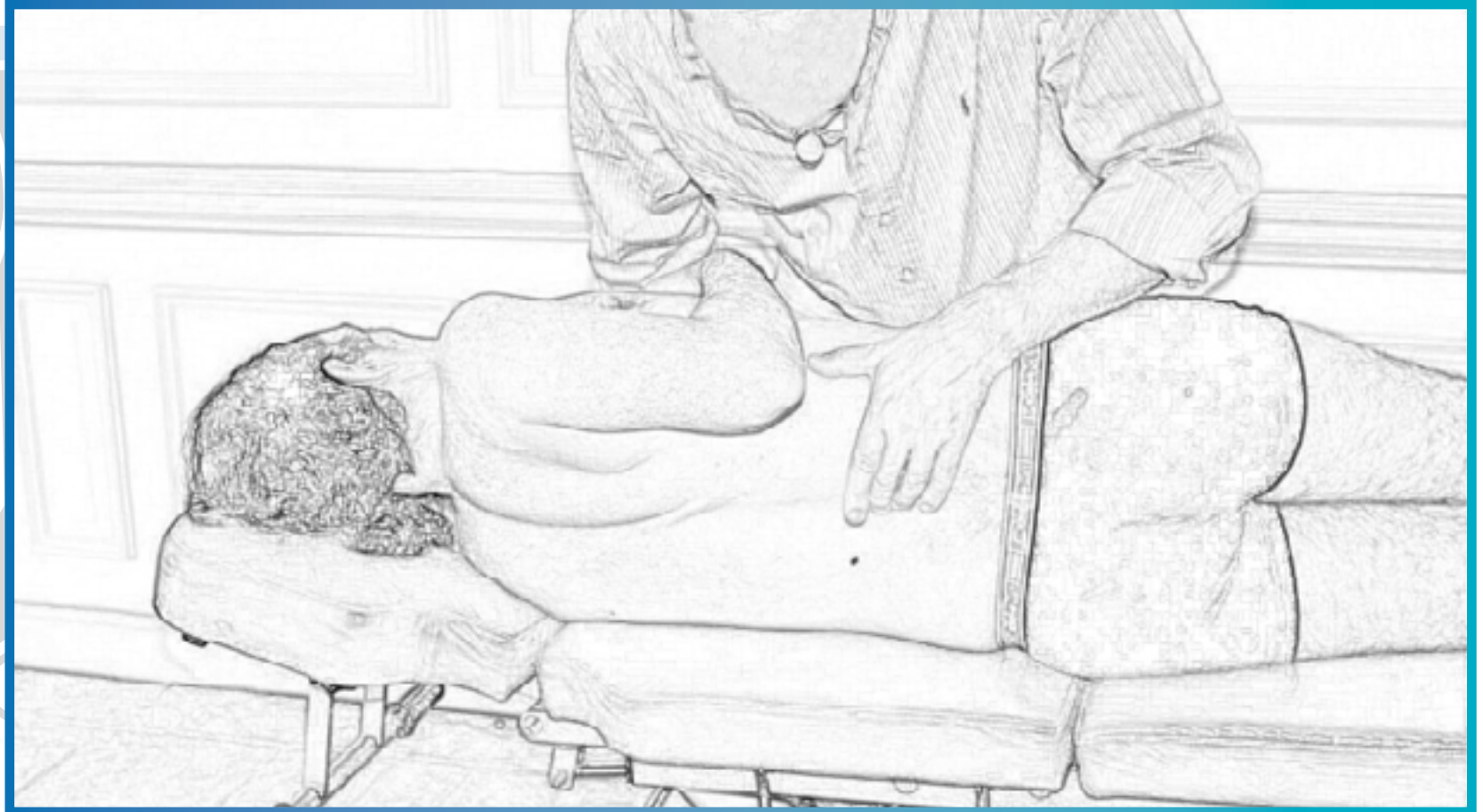

Normalizaciones lumbares bajas 6



Normalizaciones lumbares **altas 1**

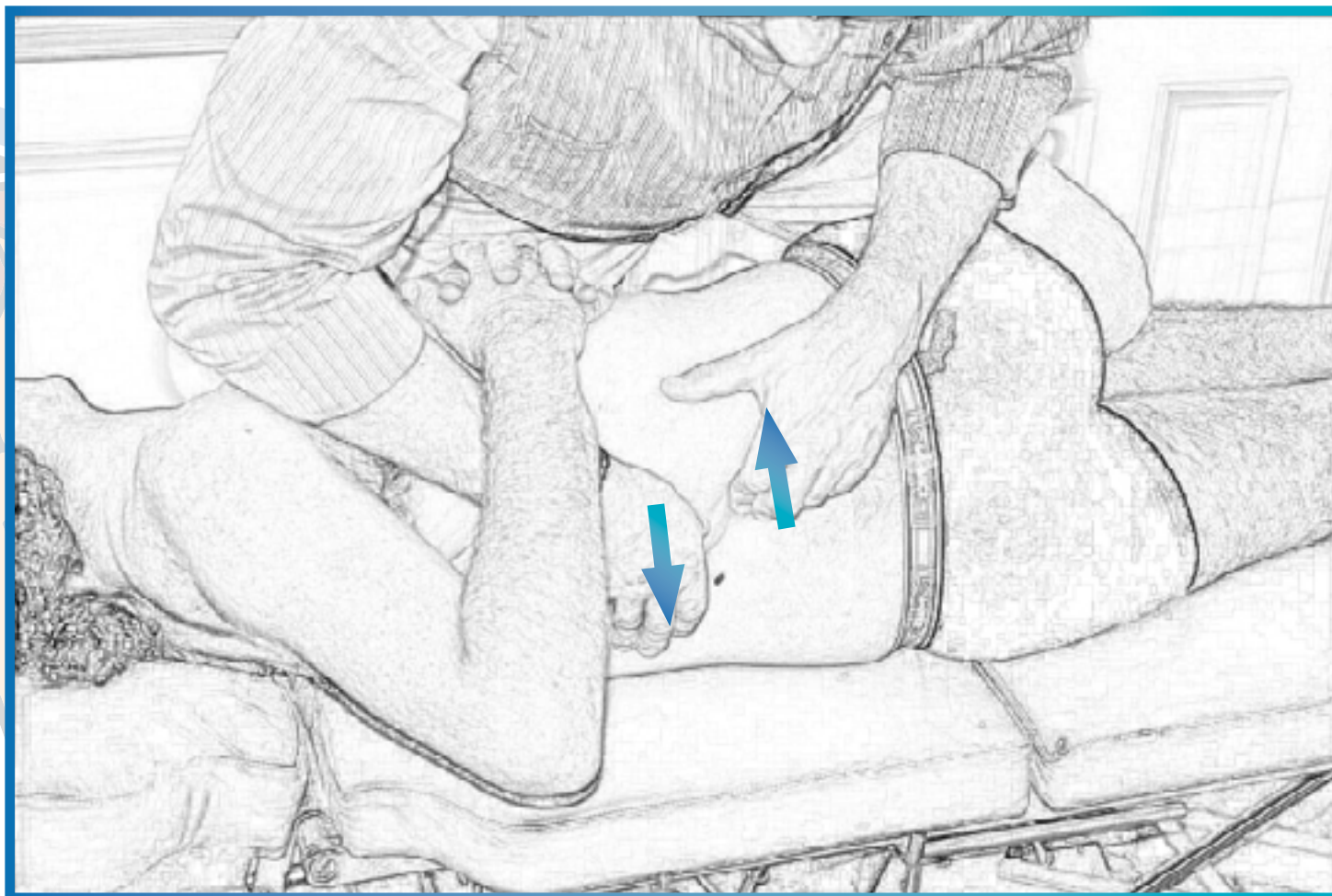
“Patient couché sur le côté de la postériorité”



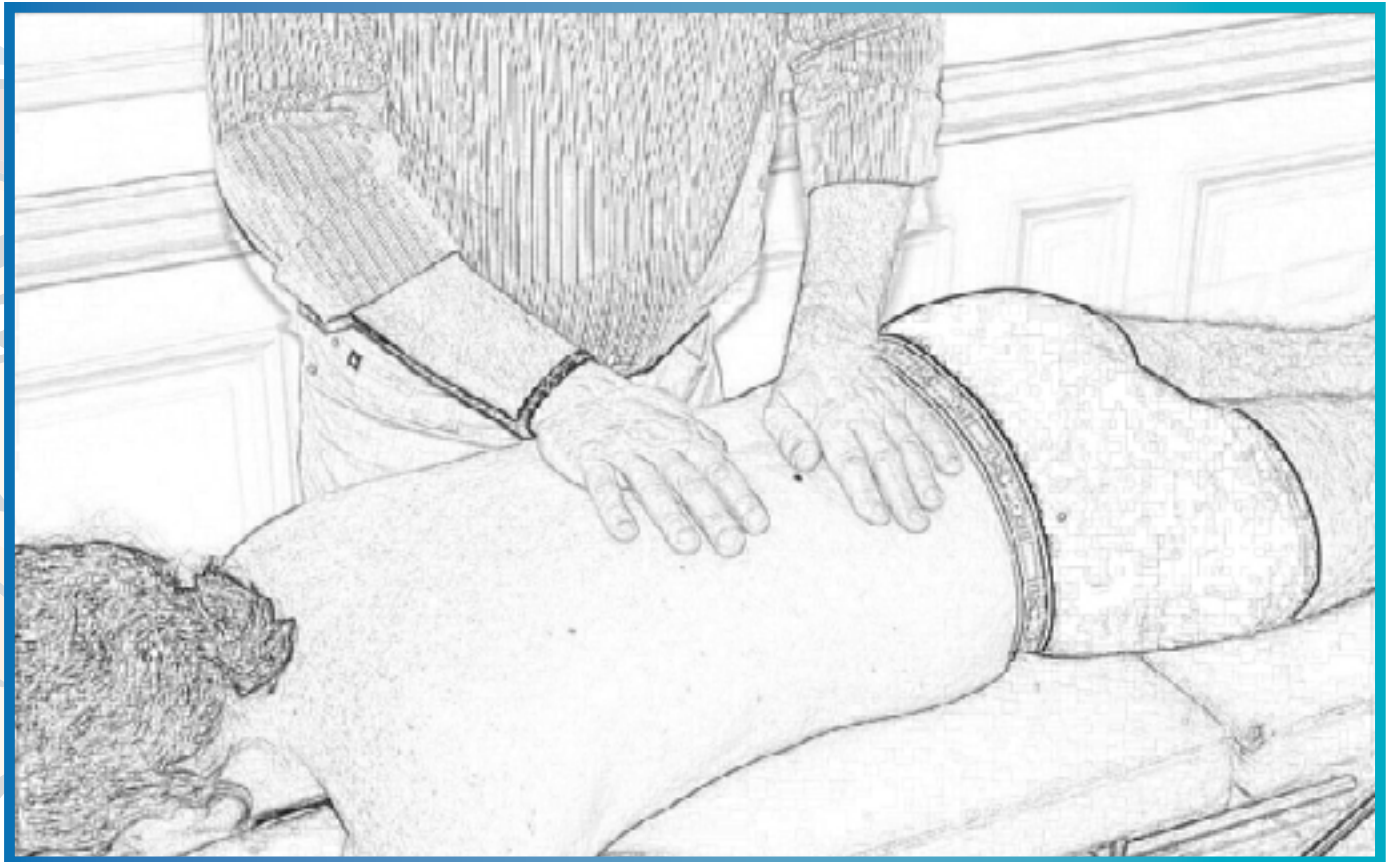Normalizaciones lumbares altas 2



Normalizaciones lumbares altas 3



"Toute normalisation lombaire se terminera par une équilibration tissulaire"





MUTUA BALEAR
CLÍNICA

LAS CADENAS ARTICULARES

FORMACIÓN “LAS CADENAS FISIOLÓGICAS” (L. BUSQUET)

Cuidamos tu salud

